ОНТОГЕНЕЗ, 2018, том 49, № 2, с. 116–123

МОРФОГЕНЕЗ

УДК 611.623

ПОЛОВЫЕ ОТЛИЧИЯ В РАЗВИТИИ УРЕТРЫ ПРЕДПЛОДОВ ЧЕЛОВЕКА

© 2018 г. Т.В. Хмара, М.А. Ризничук, Л.А. Стрижаковская

Высшее государственное учебное заведение Украины «Буковинский государственный медицинский университет», Черновцы, Украина 58001, Театральная площадь, 2, г. Черновцы, Украина

E-mail: rysnichuk@mail.ru

Поступила в редакцию 03.02.2017 г.

На сегодняшний момент практически отсутствует информация о хронологии пренатального развития мочеиспускательного канала человека и половые отличия в становлении его эмбриотопографии. Целью нашего исследования было изучить половые отличия в развитии уретры предплодов человека. Для достижения цели и реализации поставленных задач проведено исследование 49 препаратов предплодов человека без внешних признаков анатомических отклонений. Все предплоды были разделены по сроку гестации и теменно-копчиковой длине на шесть групп. Был использован комплекс адекватных морфологических методов исследования, включающий: изготовление и микроскопию серий последовательных гистологических и топографо-анатомических срезов предплодов человека, женского и мужского мочеиспускательных каналов, изготовление 3D-реконструкционных моделей, морфометрию. Установлено, что формирование предстательной части мужского мочеиспускательного канала как производного мочеполового синуса происходит в начале 9-й недели эмбриогенеза. В конце 10-й недели эмбриогенеза происходит закладка внутреннего сфинктера мочеиспускательного канала. Конечный отдел губчатой части мочеиспускательного канала формируется в течение 10-11 недель внутриутробного развития путем воронкообразного выпячивания эктодермы с верхушки головки полового члена в направлении просвета уретры. У предплодов женского пола не происходит вторичного вентрального смещения отверстия мочеиспускательного канала, в результате чего гомологом женского мочеиспускательного канала является только предстательная часть мужского мочеиспускательного канала. В конце предплодного периода онтогенеза тазовая часть мочеполового синуса превращается в предстательную и промежуточную части мужского мочеиспускательного канала. В то же время происходит удлинение полового бугорка, который является зачатком полового члена, а складки мочеиспускательного канала участвуют в формировании боковых стенок уретральной борозды.

Ключевые слова: морфогенез, предплоды, мочеиспускательный канал, 3D-реконструкция

DOI: 10.7868/S0475145018020040

ВВЕДЕНИЕ

На сегодняшний момент практически отсутствует информация о хронологии пренатального развития мочеиспускательного канала человека и половые отличия в становлении его эмбриотопографии. Вместе с тем, для перинатологии является важным уточнение сроков появления тех или иных структур, для наблюдения за правильным развитием мочеполовой системы плода (Ахтемійчук, 2012). В пренатальной анатомии до сих пор отсутствует единая система, в которой морфогенез органов, в частности мужского и женского мочеиспускательных каналов, был бы освещен в полной хронологической последовательности. Научные исследования проводятся изолированно, без учета сложных взаимоотношений развивающегося мочеиспускательного канала со смежными мочевыми и половыми органами, особенностей их синтопии на разных стадиях пренатального периода онтогенеза человека. Мы считаем, что эти вопросы являются решающими при выяснении закономерностей и особенностей нормогенеза мочеиспускательного канала, а также при определении причин и сроков возможного возникновения вариантов строения и топографии мужского и женского мочеиспускательных каналов или их врожденных пороков развития (ВПР). Вместе с тем накопленный за последние годы опыт хирургического лечения различных форм ВПР половых органов, показывает, что знания их пренатальной анатомии являются ключевыми для выбора метода лечения и прогнозирования качества жизни пациента. Некоторые клинические варианты аномалий не всегда ясны, а в отдельных наблюдениях не согласуются с общепризнанной теорией эмбриогенеза (Высоцкий и др., 2009).

По этой причине целью нашего исследования стало установление половых особенностей

нормогенеза и синтопии мочеиспускательного канала у предплодов человека.

МАТЕРИАЛЫ И МЕТОДЫ

Для достижения цели и реализации поставленных задач проведено исследование 49 препаратов предплодов человека без внешних признаков анатомических отклонений или аномалий развития. Все предплоды были разделены по сроку гестации и теменно-копчиковой длине (ТКД) на шесть групп (табл. 1.)

Возраст объектов исследования определяли по таблицам Б.М. Пэттена (Пэттен, 1959), Б.П. Хватова, Ю.Н. Шаповалова (Хватов, Шаповалов, 1969) на основании измерения ТКД с учетом Инструкции по определению критериев перинатального периода, живорожденности и мертворожденности, утвержденной Приказом МЗ Украины № 179 от 29.03.2006 г., которые выполнены с соблюдением основных биоэтических положений Конвенции Совета Европы по правам человека и биомедицине от 04.04.1997 г., Хельсинкской декларации Всемирной медицинской ассоциации об этических принципах проведения научных медицинских исследований с участием человека (1964–2008 гг.) и приказа МЗ Украины № 690 от 23.09.2009 г.

Для исследования также использованы серии гистологических и топографо-анатомических срезов предплодов человека, а также серии гистологических срезов предстательной железы и полового члена из музея кафедры анатомии человека им. Н.Г. Туркевича ВГУЗ Украины «Буковинский государственный медицинский университет».

Был использован комплекс адекватных морфологических методов исследования, включающий: изготовление и микроскопию серий последовательных гистологических и топографо-анатомических срезов предплодов человека, женского и мужского мочеиспускательных каналов, изготовление 3D-реконструкционных моделей, морфометрию (Алексина, Рудкевич, 2002; Сапин, 2000; Ахтемійчук и др., 1985).

Таблица 1. Распределение предплодов по сроку гестации

Срок гестации	Теменно-копчиковая длина (мм)	Количество
7 недель	14,0–20,0	7
8 недель	21,0–30,0	8
9 недель	31,0–41,0	9
10 недель	42,0–53,0	7
11 недель	54,0–66,0	8
12 недель	67,0–80,0	10

При проведении исследования с каждой серии гистотопографических срезов изготавливались трехмерные компьютерные реконструкции для изучения пространственного строения и топографии мочеиспускательного канала. Для их трехмерной реконструкции и морфометрии использовали предложенные исследователями способы (Ахтемійчук и др., 2006; Ахтемійчук, Цигикало, 2009; Цигикало, 2012).

РЕЗУЛЬТАТЫ

В начале 7-й недели внутриутробного развития (предплоды 14,0–17,0 мм ТКД) мочеполовой синус (МПС) имеет вид несколько изогнутой трубки, выпуклостью направленной кзади. На этой стадии развития не наблюдается разграничения его полости на мочевой пузырь и мочеиспускательный канал.

У предплодов 17,0–18,0 мм ТКД форма МПС на уровне впадения мезонефрического протока (МП) приближена к овальной. Стенки МПС построены из эпителиальной выстилки, окруженной незначительным слоем недифференцированной мезенхимы. Эпителий слизистой оболочки на большей протяженности МПС состоит из 3–4 слоев кубических клеток с ядрами удлиненной формы. В верхней части МПС эпителий несколько тоньше, его клетки расположены в 2–3 слоя. Толщина стенок МПС составляет 158±8 мкм. На задней стенке (на расстоянии 0,8±0,15 мм выше нижнего его конца) открываются МП. На этой стадии эмбриогенеза наблюдается расширение верхней части МПС и сжатие его в вентродорсальном направлении (рис. 1). Размеры полости МПС каудальнее отверстий МП равны 86x220 мкм, а краниальнее последних поперечные размеры составляют 230x375 мкм.

У предплодов 18,5–19,0 мм ТКД длина МПС равна 1,9±0,1 мм и в нем различаются три части: верхняя, проксимальная (тазовая) и дистальная (фаллическая). При этом, большая верхняя часть МПС образует мочевой пузырь, а тазовая часть МПС представляет собой узкий канал, из которого у предплодов мужского пола в дальнейшем развиваются предстательная и промежуточная (перепончатая) части мужской уретры. Фаллическая часть МПС вытянута в сагиттальном направлении, связана с половым бугорком и отделена мочеполовой перегородкой. Следует отметить, что по мере роста полового бугорка фаллическая часть МПС перемещается в вентральном направлении. В дальнейшем после прорыва задней части мочеполовой перегородки формируется первичное мочеполовое отверстие, ограниченное двумя половыми складками, которые возникают на нижней поверхности

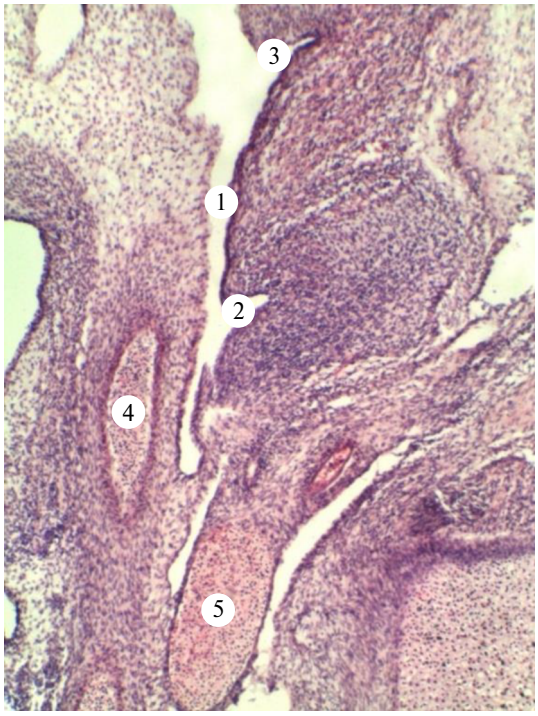

Рис. 1. Сагиттальный срез мочеполового синуса предплода 18,0 мм ТКД. Микропрепарат. Окраска гематоксилином и эозином. Об. 8, ок. 7:
1 – мочеполовой синус; 2 – мезонефрический проток; 3 – мочеточник; 4 – закладка лобковой кости; 5 – закладка седалищной кости.

полового бугорка. Парамезонефрические протоки (ПМП) на уровне устьев мочеточников сливаются между собой и открываются общим отверстием на задней стенке МПС, формируя бугорок Мюллера с утолщенными стенками, который представляет собой эпителиальное выпячивание дистального конца ПМП, который выступает в просвет МПС. Проксимальные концы ПМП сохраняют раздельный ход. У предплодов МП на всем протяжении идут отдельно, их каудальные концы дугообразно загибаются кпереди и несколько вверх. МП находятся в тесных взаимоотношениях с задней стенкой МПС и открываются с обеих сторон от устья слившихся ПМП. Заметное преобладание просвета ПМП над просветом МП у предплодов человека является основанием считать, что дальнейшее развитие пойдет по женскому полу. У предплодов мужского пола постепенно происходит редукция ПМП в краниокаудальном направлении.

В дальнейшем (предплоды 22,0–28,0 мм ТКД) происходит некоторое сглаживание дугообразного хода каудальных концов МП, при этом у 7-недельных предплодов, они пронизывают заднюю стенку МПС перпендикулярно, а в конце 8-й недели внутриутробного развития под углом, приобретая нисходящее направление. Дистальные отделы ПМП проходят спереди МП, меняют продольное направление на косое и располагаются медиальнее последних. На этой стадии эмбриогенеза происходит расширение МПС в краниальном направлении и равномерное его сужение в каудальном направлении. Длина МПС составляет 2,4±0,2 мм, его полость выстлана многослойным кубическим эпителием.

У предплодов мужского пола 27,5–28,5 мм ТКД МП находятся в тесных коррелятивных взаимоотношениях с задней стенкой МПС и открываются с обеих сторон от отверстия ПМП. Последние на уровне устьев мочеточников сливаются между собой и открываются единственным отверстием на задней стенке МПС.

У предплодов 29,0–32,0 мм ТКД вследствие выпуклости задней стенки МПС появляется слабо выраженный перешеек, на месте которого в дальнейшем формируется шейка мочевого пузыря.

У предплодов 33,0–35,0 мм ТКД с проксимальной части МПС, расположенной выше перешейка, развивается мочевой пузырь, а с дистальной – мочеиспускательный канал (рис. 2). Вследствие расхождения устьев мочеточников и МП каудальнее мочеточников определяется суженная часть полости мочевого пузыря – его шейка. Последняя без резкой границы переходит в МПС.

В нижней трети тазовой части МПС отмечается пролиферация эпителия, который сужает его просвет, постепенно заполняя его, и на поперечных срезах просвет МПС приобретает звездчатую форму. Краниальнее отверстий МП полость МПС несколько больше. Стенка МПС состоит из слизистой оболочки, покрытой многослойным кубическим эпителием и мезенхимы. Толщина стенки МПС в разных участках колеблется от 205 до 230 мкм. Вследствие интенсивного размножения клеток мезенхимы вдоль передней поверхности задней стенки МПС, начиная от шейки мочевого пузыря, определяется незначительное выпячивание высотой 18±2 мкм, которое является началом формирования уретрального гребня. На этой стадии продолжается дальнейшее разграничение МПС на закладку мочевого пузыря и мочеиспускательного канала, без дифференцировки клеток мезенхимы последнего.

Отметим, что на протяжении 9-й недели эмбриогенеза (предплоды 31,0–41,0 мм ТКД) становится более четким разграничение полости МПС на мочевой пузырь и мочеиспускательный канал. Вследствие увеличения семенного бугорка определяется сжатие начальной части мочеиспускательного канала в вентродорсальном направлении. На поперечных срезах тазовая часть МПС имеет серповидную форму.

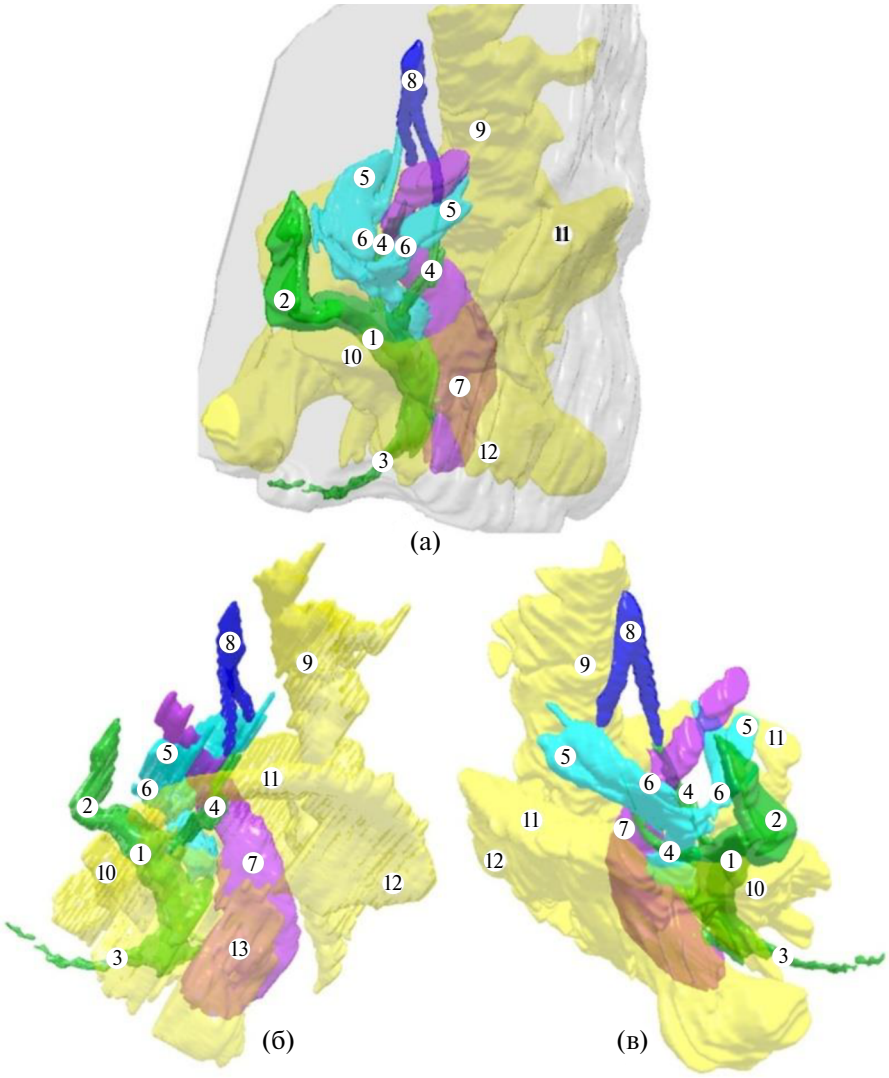

Рис. 2. Компьютерная трехмерная реконструкция мочеполового синуса и смежных структур предплода 21,0 мм ТКД. Левая переднебоковая (А), левая (Б) и правая передневерхняя (В) проекции. Ув. 7:
1 – мочеполовой синус; 2 – закладка мочевого пузыря; 3 – закладка мочеиспускательного канала; 4 – мочеточники; 5 – мезонефросы, 6 – метанефросы; 7 – прямая кишка; 8 – общая подвздошная вена; 9 – позвоночный столб; 10 – лобковый симфиз; 11 – подвздошный гребень; 12 – седалищный бугор; 13 – мышца, поднимающая задний проход.

На этой стадии развития спереди от дистальной (pars phallica) части МПС определяется удлиненной формы уплотнение клеток мезенхимы, которое отграничено от его передней стенки, что следует рассматривать как закладку полового члена.

На каудальной поверхности полового члена определяется уретральный желобок, который проксимально продолжается в щелевидное отверстие, что открывается в МПС. На следующих стадиях развития в результате смыкания уретральных складок уретральный желобок (уретральная борозда) закрывается и формируется проксимальная часть мочеиспускательного канала.

У предплодов женского пола 38,0–43,0 мм ТКД в результате соединения каудальных отделов ПМП в области задней стенки МПС формируется общий маточно-влагалищный канал, вокруг которого наблюдается выраженная концентрация клеток мезенхимы. Мезенхимная перегородка разделяет маточно-влагалищный канал на правую и левую полости, которые имеют вид щелей. После образования Y-образного маточно-влагалищного канала, его каудальный конец впадает в дорсальную стенку МПС, в результате чего образуется возвышение – бугорок Мюллера. От последнего в его дистальной части наблюдается начало формирования луковицы преддверия. Луковицы преддверия представляют собой парные эндодермальные выпячивания, которые в виде тяжей следуют от МПС до каудальных отделов маточно-влагалищного канала, и участвуют в формировании структур влагалища.

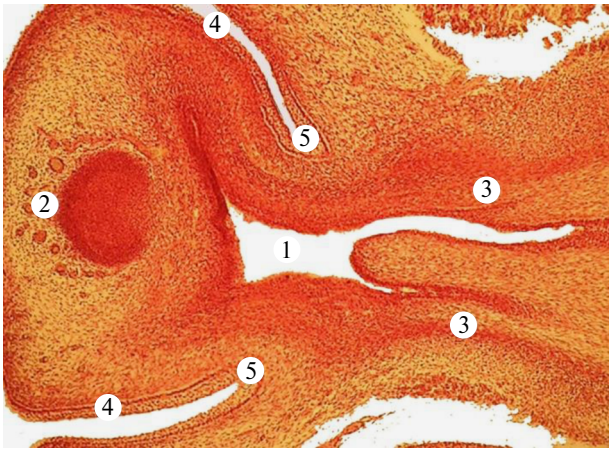

Рис. 3. Горизонтальный срез полового члена предплода 47,0 мм ТКД. Микропрепарат. Окраска гематоксилином и эозином. Об. 3,5, ок. 10:
1 – просвет губчатой части мочеиспускательного канала; 2 – головка полового члена; 3 – закладка пещеристых тел полового члена; 4 – закладка крайней плоти полового члена; 5 – половые валики.

Структуры стенки влагалища вместе с луковицами преддверия разграничивают МПС до уровня промежности. Такое преобразование приводит к соответствующему анатомическому положению женского мочеиспускательного канала.

В начале 10-й недели эмбриогенеза (предплоды 42,0–46,0 мм ТКД) в мезенхиме, окружающей МПС, МП и ПМП, обнаруживаются отдельные артерии, диаметром 20±4 мкм – закладки ветвей внутренних подвздошных артерий, однако в толще стенок этих структур они еще не прослеживаются. На этой стадии развития у предплодов женского пола наблюдается формирование общего маточно-влагалищного канала.

У предплодов мужского пола 44,0–49,0 мм ТКД определяется закладка пещеристых и губчатого тел полового члена. Ножки полового члена плотно прилегают к закладкам лобковых костей. По бокам от срединной сагиттальной плоскости определяются сосуды, расположенные между закладками лобковых костей. Скопление сосудов различного диаметра определяется в области головки полового члена. В губчатой части мочеиспускательного канала определяется просвет с неровными контурами (рис. 3), диаметром 84±4 мкм, который выстлан однослойным кубическим, а в некоторых местах призматическим эпителием.

Самая дистальная часть мужского мочеиспускательного канала формируется в конце 3-го месяца внутриутробного развития в виде тяжа эктодермальных клеток, который растет в направлении от головки полового члена до проксимального отдела губчатой части мочеиспускательного канала. В дальнейшем этот тяж канализируется и образует наружное отверстие мочеиспускательного канала.

На фронтальных срезах мочеиспускательного канала предплодов 48,0–50,0 мм ТКД определяется закладка внутреннего сфинктера мочеиспускательного канала, которая представлена клетками мезенхимы удлиненной формы в соответствии с шаровидной формой мочеиспускательного канала. Однако некоторые из клеток мезенхимы имеют спиралевидное направление.

У предплодов женского пола 44,0–53,0 мм ТКД начинается рассасывание мезенхимной перегородки маточно-влагалищного канала, при этом происходит истончение ее средней части, а на последующих стадиях (предплоды 55,0–58,0 мм ТКД) – полное ее рассасывание (рис. 4).

Маточно-влагалищный канал выстлан псевдомногорядным цилиндрическим эпителием, снаружи от которого находится выраженный слой плотно расположенных клеток мезенхимы.

На основании изучения серий гистологических срезов 11-недельных предплодов (54,0–56,0 мм ТКД) мужского пола и изготовленных из них пластических реконструкционных моделей установлено, что на этой стадии увеличивается диаметр МП выше и ниже шейки мочевого пузыря. У исследованных предплодов происходит редукция ПМП за исключением соединенного их каудального отдела, который является морфологическим субстратом для развития предстательной маточки, которая еще не имеет четкого сообщения с мочеиспускательным каналом. Просвет МП несколько сужается как в краниальном, так и в каудальном направлении и имеет диаметр 40±2 мкм. На этой стадии

Рис. 4. Фронтальный срез предплода 58,0 мм ТКД. Окраска по методу ван Гизону. Микропрепарат. Об. 8, ок. 7:
1 – просвет мочеиспускательного канала; 2 – парамезонефрические протоки; 3 – мезонефрические протоки; 4 – яичники; 5 – прямая кишка.

развития наблюдается более четкое разграничение между мочевым пузырем и мочеиспускательным каналом, что сопровождается появлением шейки мочевого пузыря.

Конечный отдел губчатой части мочеиспускательного канала формируется в течение 10–11 недель внутриутробного развития (предплоды 42,0–66,0 мм ТКД) путем воронкообразного выпячивания эктодермы с верхушки головки полового члена в направлении просвета мочеиспускательного канала.

На этой стадии внутриутробного развития происходит последовательное соединение краев уретральной борозды от центра к периферии, в результате чего просвет мочеиспускательного канала несколько смещается в вентральном направлении – из области промежности к венечной борозде полового члена (рис. 5).

У предплодов 60,0–76,0 мм ТКД полость мочевого пузыря почти в 3 раза превышает диаметр просвета мочеиспускательного канала. У предплода мужского пола 65,0 мм ТКД поперечный размер полости мочевого пузыря в средней его части составляет 1,65x2,3 мм, а соответствующий размер просвета мочеиспускательного канала – 540x940 мкм. Шейка мочевого пузыря с боков воронкообразно расширяется и по форме напоминает «песочные часы».

Следует подчеркнуть, что у предплодов женского пола уретральный желобок не углубляется и не закрывается с образованием на клиторе мочеиспускательного канала, который соответствует губчатой части мужского мочеиспускательного канала. Части половых складок, которые продолжаются на нижнюю поверхность клитора, остаются рудиментарными и в дальнейшем исчезают. У предплодов женского пола не происходит вторичного вентрального смещения отверстия мочеиспускательного канала, в результате чего гомологом женского мочеиспускательного канала является только предстательная часть мужского мочеиспускательного канала.

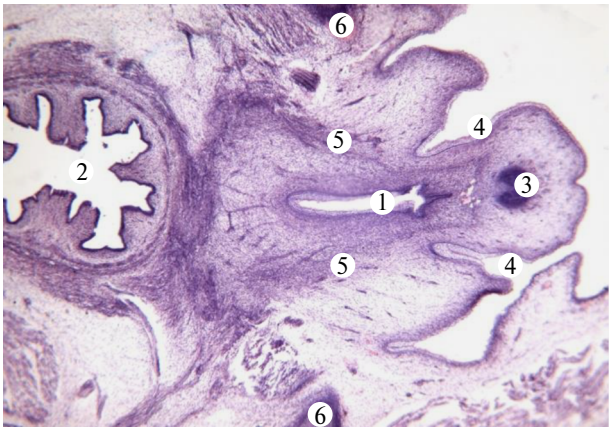

Рис. 5. Горизонтальный срез предплода мужского пола 65,0 мм ТКД. Микропрепарат. Окраска гематоксилином и эозином. Об. 3,5, ок. 10:
1 – просвет губчатой части мочеиспускательного канала; 2 – мочевой пузырь; 3 – головка полового члена; 4 – закладка крайней плоти полового члена; 5 – закладка пещеристых тел полового члена; 6 – закладка лобковых костей.

У предплодов мужского пола 70,0–79,0 мм ТКД появляется закладка бульбоуретральных желез, которые образуются из эпителиальных выростов проксимального отдела губчатой части мочеиспускательного канала. У предплодов женского пола указанной возрастной группы наблюдаются зачатки больших желез преддверия, образующихся из эпителиальной выстилки МПС. В конце предплодного периода онтогенеза наблюдается редукция мезонефросов. Следует отметить, что у предплодов женского пола происходит уменьшение диаметра просвета МП, который составляет 5,8±0,2 мкм. У предплодов 74,0–79,0 мм ТКД мужского пола тазовая часть МПС превращается в предстательную и промежуточную части мочеиспускательного канала. В то же время происходит удлинение полового бугорка, который является зачатком полового члена, а складки мочеиспускательного канала участвуют в формировании боковых стенок уретральной борозды. Последняя простирается вдоль каудальной части удлиненного полового члена. Просвет предстательной части мужского мочеиспускательного канала заметно сужается в каудальном направлении и на границе с промежуточной частью его размеры равны 64 мкм.

ОБСУЖДЕНИЕ

Мочевые и половые органы связаны между собой общностью развития, имеют тесные топографо-анатомические и частично функциональные взаимосвязи. У мужчин семявыбрасывающие протоки открываются в предстательную часть мочеиспускательного канала, а у женщин мочеиспускательный канал открывается в преддверие влагалища (Пикалюк, Османов, 2011). Вопрос источников и времени появления закладки мочеиспускательного канала интересовал многих исследователей различных специальностей. Ученые пользовались различными способами исследований, чем можно объяснить такое расхождение, особенно в характеристике срока появления закладки и развития мочеиспускательного канала на ранних стадиях онтогенеза человека. Как отмечают отдельные авторы (Pechriggl et al., 2013), механизмы развития мочеиспускательного канала требуют дальнейшего изучения для выяснения вопросов последовательности в формировании уретры и понимания патогенеза гипоспадий и обоснование новых способов их

лечения у новорожденных. В литературе имеются фрагментарные сообщения об установлении стадий формирования губчатой части мужского мочеиспускательного канала на основании гистохимического исследования 15 эмбрионов человека в возрасте от 6 до 14 недель внутриутробного развития (Hadidi et al., 2014).

Сведения об источниках формирования женского мочеиспускательного канала и отдельных частей мужского мочеиспускательного канала, особенностях становления их топографии и динамике изменения длины мочеиспускательного канала в течение пренатального периода онтогенеза человека не систематизированы. В источниках литературы (П'ятницька, 2009; Хмара, Марчук, 2003; Марчук, 2006) освещаются разрозненные данные о структурных изменениях МП Вольфа и ПМП Мюллера и становлении коррелятивных взаимоотношений производных МПС у предплодов человека.

ВЫВОДЫ

Таким образом, формирование предстательной части мужского мочеиспускательного канала как производного мочеполового синуса происходит в начале 9-й недели эмбриогенеза. На 10-й неделе внутриутробного развития наблюдается более интенсивное дифференцирование слоев стенок мочеиспускательного канала. Наряду с процессами пролиферации клеток усиливаются явления их дифференциации, особенно в поверхностных слоях эпителия.

У предплодов женского пола в конце 9-й – в начале 10-й недели внутриутробного развития в результате соединения каудальных отделов парамезонефрических протоков в области задней стенки мочеполового синуса формируется общий маточно-влагалищный канал. В конце 10-й недели эмбриогенеза происходит закладка внутреннего сфинктера мочеиспускательного канала.

Конечный отдел губчатой части мочеиспускательного канала формируется в течение 10–11 недель внутриутробного развития путем воронкообразного выпячивания эктодермы с верхушки головки полового члена в направлении просвета мочеиспускательного канала. У предплодов мужского пола этой возрастной группы происходит последовательное соединение краев уретральной борозды от центра к периферии, в результате чего просвет мочеиспускательного канала несколько смещается в вентральном направлении – с области промежности к венечной борозде полового члена. У предплодов женского пола не происходит вторичного вентрального смещения отверстия мочеиспускательного канала, в результате чего гомологом женского мочеиспускательного канала является только предстательная часть мужского мочеиспускательного канала.

В конце предплодного периода онтогенеза тазовая часть мочеполового синуса превращается в предстательную и промежуточную части мужского мочеиспускательного канала. В то же время происходит удлинение полового бугорка, который является зачатком полового члена, а складки мочеиспускательного канала участвуют в формировании боковых стенок уретральной борозды.

Конфликт интересов. Авторы заявляют, что они не имеют никакого конфликта интересов.

СПИСОК ЛИТЕРАТУРЫ

Алексина Л.А., Рудкевич Л.А. Прогрессивные тенденции эволюции человека на современном этапе // Матер. IV Международ. конгресса по интегративной антропологии. – Санкт-Петербург, 2002. С. 12–13.

Ахтемийчук Ю.Т., Ватаман В.Н., Марчук Ф.Д. и др. Раствор для фиксации объектов исследования при изготовлении топографоанатомических срезов. Указатель рац. предлож. сотрудн. ин-та и работников практ. здравоохранения, внедренных в практику. Черновцы. 1985. С.124–125.

Ахтемійчук Ю.Т., Цигикало О.В., Лівак Д.М. Спосіб тривимірного реконструювання мікроскопічних анатомічних структур // Проблемы, достижения и перспективы развития медико-биологических наук и практического здравоохранения. Труды Крымского гос. мед. ун-та им. С.И. Георгиевского. 2006. Т. 142. Ч. 1. С. 128.

Ахтемійчук Ю.Т. Актуальність наукових досліджень у галузі перинатальної анатомії // Неонатологія, хірургія та перинат. мед. Т.II. №1(3). 2012. С. 15–21.

Ахтемійчук Ю.Т., Цигикало О.В. Підготовка серій цифрових зображень для тривимірного комп'ютерного реконструювання анатомічних структур // Актуальні проблеми функціональної морфології та інтегративної антропології: наук.-практ. конф., присв. 30-річчю науково-дослідної лабораторії функціональної морфології та генетики розвитку (м. Вінниця, 20–21 травня 2009 р.): матер. конф. Вінниця. 2009. С. 23.

Высоцкий М.М. Сазонова Е.О., Дигаева М.А. К вопросу об эмбриогенезе мочеполовой системы у женщин: клинические наблюдения формирования эндометриоидных кист большой железы преддверия влагалища // Эндоскопическая хирургия. 2009. № 3. С. 57–59.

Марчук В.Ф. Формування сечостатевого комплексу у зародковому періоді людини // Матер. IV Міжнарод. наук.-практ. конф. „Здорова дитина та генетичні аспекти її розвитку". Чернівці, 2006. С. 50.

П'ятницька Т.В. Морфогенез сечово-статевої системи в ембріогенезі людини // Наук. вісн. Ужгородського університету, серія ,,Медицина". 2009. Вип. 37. С. 47–50.

Пикалюк В.С., Османов А.Ю. Філо-, онтогенез органів і систем людини. Сімферополь: Доля, 2011. 312 с.

Пэттен Б.М. Эмбриология человека: Пер. с англ. М.: Медгиз, 1959. 768 с.

Сапин М.Р. Сегодня и завтра морфологической науки. Морфология. 2000. № 3. С. 6–8.

Хватов Б.П., Шаповалов Ю.Н. Ранний эмбриогенез человека и млекопитающих. Симферополь, 1969. 183 с.

Хмара Т.В., Марчук Ф.Д. Корелятивні взаємовідношення похідних сечостатевої пазухи у передплодів людини // Вісн. пробл. біології і мед. 2003. Вип. 4. С. 53–54.

Цигикало О.В. Метод контрастного епіскопічного тривимірного реконструювання мікроскопічних анатомічних структур // Анатомо-хірургічні аспекти дитячої гастроентерології : 3-й Науков. симпозіум (м. Чернівці, 10 квітня 2012 р.): матер. симпозіуму. Чернівці: БДМУ, 2012. С. 52–53.

Hadidi A.T., Roessler J., Coerdt W. Development of the human male urethra: a histochemical study on human embryos. J. Pediatr. Surg. 2014. V.49. N7. P. 1146–1152. doi: 10.1016/j.jpedsurg.2014.01.009

Pechriggl E.J., Bitsche M., Blumer M.J. et al. The male urethra: spatiotemporal distribution of molecular markers during early development. Ann. Anat. 2013. V.195. N3. P.260–271. doi:10.1016/j.aanat.2013.01.008

Sex-Related Differences in Urethra Development in Human Embryos

T. V. Khmara, M. A. Riznichuk*, and L. A. Strizhakovskaya

Bukovinian State Medical University, Chernovtsy, 58001 Ukraine

**e-mail: rysnichuk@mail.ru*

Received February 3, 2017

Virtually no information on the chronology of prenatal development of the human urinary tract and the sex-related differences in the emergence of urinary tract topography during embryonic development is presently available. The aim of our work was to study sex-related differences in urethra development in human embryos and early fetuses. Forty-nine preparations of human embryos and early fetuses without external signs of anatomical abnormalities were studied in order to achieve the aim and fulfill the objectives of the study. Embryos and early fetuses were divided into six groups according to gestational age and parieto-coccygeal length. The complex of adequate methods of morphological research used in the study included preparation and microscopy of serial histological and anatomical sections of human embryos, including female and male urinary tracts, preparation of 3D-reconstruction models, and morphometry. The formation of prostatic urethra, a derivative of the urogenital sinus, was shown to occur at the beginning of the ninth week of embryogenesis, and the primordium of the internal sphincter of the urinary tract was formed at the end of the tenth week. Formation of the terminal part of spongy urethra took place during weeks 10–11 and involved funnel-like protrusion of the ectoderm from the top of the balanus towards the urethra lumen. The secondary ventral displacement of the urethral opening does not occur in female fetuses, and, therefore, only the prostatic urethra is a homolog of the female urinary tract. The pelvic part of the urogenital sinus was transformed into the prostatic urethra and the membranous urethra of the male at the end of the first stage of fetal development. Elongation of the genital tubercle (a penis primordium) and formation of the urethral ridge walls that involved the urogenital folds occurred at the same time.

Keywords: early fetuses, urinary tract, 3D-reconstruction, morphogenesis