ОНТОГЕНЕЗ, 2017, том 48, № 5, с. 359–374

МЕХАНИЗМЫ ПРОЛИФЕРАЦИИ И ДИФФЕРЕНЦИРОВКИ КЛЕТОК

УДК 591.3:591.481:597.5

ПЕРСИСТЕНТНЫЙ И РЕПАРАТИВНЫЙ НЕЙРОГЕНЕЗ В ТЕЛЕНЦЕФАЛОНЕ МОЛОДИ СИМЫ *ONCORHYNCHUS MASOU* ПРИ МЕХАНИЧЕСКОЙ ТРАВМЕ

© 2017 г. Е. В. Пущина[a], *, Е. И. Жарикова[b], А. А. Вараксин[a]

[a] *Национальный научный центр морской биологии ДВО РАН, Владивосток 690041 Владивосток, ул. Пальчевского, 17*

[b] *Дальневосточный Федеральный университет 690025 Владивосток, ул. Октябрьская, 25*

**E-mail: puschina@mail.ru*

Поступила в редакцию 16.12.2015 г.
Окончательный вариант получен 07.11.2016 г.

В теленцефалоне молоди симы *Oncorhynchus masou* была идентифицирована поверхностно расположенная перивентрикулярная пролиферативная зона, с PCNA-иммунопозитивными (PCNA-ип) клетками, соответствующая паллиальной перивентрикулярной зоне (ПВЗ) других рыб, включающая дорсальный, латеральный и медиальный компартменты. В интактном мозге симы PCNA-ип клетки были также идентифицированы в паренхиме мозга, максимальная их концентрация выявлена в медиальной зоне. После механической травмы, в конечном мозге симы возникают зоны индуцированного нейрогенеза: нейрогенные ниши и зоны вторичного нейрогенеза, окруженные волокнами радиальной глии. В паллиальной ПВЗ молоди симы обнаружены скопления недифференцированных нейронов, иммунопозитивных к HuCD. В результате механического повреждения конечного мозга симы выявлено изменение топографии HuCD+ клеток: в латеральной зоне характерно появление нейрогенных ниш, а в медиальной зоне выявлено увеличение плотности распределения клеток и паттерны клеточной миграции. Для мозга молоди симы характерны высокий уровень персистентного нейрогенеза.

Ключевые слова: репаративный нейрогенез, паллиальная пролиферативная зона конечного мозга, персистентный нейрогенез, ядерный антиген пролиферирующих клеток, протеин HuCD, сима, нейрогенная ниша, зона вторичного нейрогенеза, радиальная глия

DOI: 10.7868/S0475145017050068

ВВЕДЕНИЕ

Нейрональная регенерация представляет собой процесс восстановления структурной целостности поврежденных клеток и волокон и ограничивается способностями ЦНС к продуцированию новых клеток во взрослом состоянии (Kempermann, 2013). Костистые рыбы представляют группу позвоночных животных, у которых во взрослом состоянии сохраняется способность к продуцированию новых клеток (нейронов и глии) в специализированных участках мозга – пролиферативных зонах (Lema et al., 2005; Lindsey et al., 2007), расположенных, в отличие от млекопитающих, во многих отделах мозга. Если в период эмбриогенеза наиболее активное участие в пролиферативной активности принадлежит перивентрикулярной зоне мозга, то во взрослом состоянии активный нейрогенез наблюдается во вторичных матричных зонах мозга, расположенных у внешних стенок разных отделов мозга: зрительного тектума, мозжечка, продолговатого мозга на различных уровнях, начиная от среднемозгового перешейка и заканчивая ромбовидным мозгом (Kaslin et al., 2008). В отличие от других позвоночных, конечный мозг костистых рыб характеризуется особым эвертированным типом формирования и развития полушарий, при котором отсутствуют внутримозговые желудочки, а матричные зоны расположены у внешних стенок дорсальной и вентральной зон и способны продуцировать новые клетки, как в нормальных условиях, так и при повреждающем воздействии (Kaslin et al., 2008; Zupanc, Sîrbulescu, 2013). У взрослых представителей *Danio rerio* пролиферативная активность в конечном мозге сосредоточена на территории дорсальной пролиферативной зоны, соответствующей паллиальной перивентрикулярной зоне (ПВЗ) и вентральной зоны, соответствующей субпаллиальной ПВЗ (Adolf et al., 2006). Результаты предварительных исследований показали важность филогенетических исследований паллиальной и субпаллиальной пролиферативных зон в переднем мозге данио, и других видов рыб. В исследованиях Линдсей с соавторами бы-

ло установлено наличие глиального фенотипа нейральных стволовых клеток (НСК), участвующих во взрослом нейрогенезе и экспрессии различных транскрипционных факторов (Lindsey et al., 2014). Согласно другим данным показано, что в ПВЗ присутствуют медленно и быстро пролиферирующие клетки, возникающие из взрослых нейральных стволовых клеток (НСК)/клеток-предшественников имеющих фенотип радиальной глии (Adolf et al., 2006). Нейрогенез в мозге взрослых позвоночных животных может модулироваться посредством изменения уровня пролиферации клеток, их выживания и/или дифференцировки. Это связано с различными функциональными требованиями необходимыми для новых нейронов, в частности, обеспечения специализированных функций, связанных с половым поведением в брачный сезон у певчих птиц (Kaslin et al., 2008; Kempermann, 2013), появлением новых нейронов в составе ретикулярной формации, осуществляющих иннервацию туловищно-хвостовой мускулатуры лососевых рыб, объем которой увеличивается в процессе роста (Pushchina et al., 2012).

Согласно парадигме повреждения, сформулированной Зупанком и его коллегами (Zupanc et al., 1998), высокий регенеративный потенциал ЦНС рыб определяется совокупностью нескольких процессов, включающих ответную реакцию со стороны ЦНС после повреждающего воздействия. В настоящее время установлено, что исследование регенераторно-компетентных организмов дает определенные преимущества в исследовании биологии НСК, их взаимодействия с клеточным микроокружением и особенностей метаболизма (Stocum, 2006; Berninger et al., 2006). У млекопитающих и человека процессы нейрогенеза во взрослом мозге присутствуют лишь в субвентрикулярной зоне стенки бокового желудочка и в субгранулярной зоне зубчатой формации гиппокампа (Chojnacki et al., 2009; Kaneko, Sawamoto, 2009). Нейрогенез могут стимулировать и подавлять различные факторы, такие как физическая активность (Kempermann, 2011), изменение условий среды обитания (Lema et al., 2005), или стресс (Hutton et al., 2015). Эти факторы оказывают разнонаправленное влияние на интенсивность нейрогенеза и определяют конечную успешность этого процесса. Исследование персистентного нейрогенеза в естественных условиях дает обширную информацию для сравнительного анализа (Lema et al., 2005; Kaslin et al., 2008; Zupanc, Sîrbulescu, 2013). Однако вопросы соотношения персистентного и индуцированного травмой нейрогенеза в мозге регенераторно-компетентных организмов в настоящее время мало исследованы. Целью настоящей работы было исследование процессов пролиферации и нейрогенеза в конечном мозге молоди тихоокеанского лосося симы *Oncorhynchus masou* до и после механического повреждения.

МАТЕРИАЛЫ И МЕТОДЫ

Животные. В работе был использован материал от 10 особей молоди симы *Oncorhynchus masou* в возрасте одного года, длиной тела 9.5–15 см и массой 18.4–35.5 г. Материал был получен на Рязановском экспериментальном производственном рыбоводном заводе (Приморский край, Россия) в 2014 г. Для адаптации животных содержали в аквариумах с пресной аэрируемой водой при температуре 16–17°С, с одноразовым кормлением. Соотношение освещенного и темного периодов в сутках составляло 14/10 ч. Содержание растворенного кислорода в воде составляло 7–10 мг/дм^3, что соответствует нормальному насыщению. Все экспериментальные манипуляции с животными были проведены в соответствии с правилами, регулируемыми уставом Национального научного центра морской биологии, Ресурсного центра ННЦМБ ДВО РАН и Этического комитета, регламентирующего гуманное обращение с экспериментальными животными.

Механическое повреждение конечного мозга. Животных анестезировали в кювете с 0.1% раствором трикаин метансульфоната (MS-222, Aldrich, Sigma, США) в течение 10 мин при комнатной температуре. Механическая травма верхнелатерального участка теленцефалона была проведена в соответствии с методикой Кишимото с соавторами (Kishimoto et al., 2012). С помощью стерильной иглы наносили колющее повреждение в область дорсолатерального квадранта правой полусферы конечного мозга на глубину 1 мм. После нанесения механической травмы, животных выпускали в аквариум для восстановления и дальнейшего наблюдения изменений двигательной и поведенческой активности. В области травмы отчетливо визуализировалась небольшая гематома.

Животных выводили из эксперимента на 3 сут, после чего подвергали эвтаназии методом быстрой декапитации. Головной мозг перфузировали в 4% растворе парафармальдегида, приготовленном на 0.1 М фосфатном буфере (pH 7.2). После префиксации мозг извлекали из полости черепа и фиксировали в том же растворе в течение 2 ч при температуре 4°С. Затем в течение двух суток промывали в 30%-ом растворе сахарозы при 4°С, с пятикратной сменой раствора. Серийные фронтальные срезы мозга симы толщиной 50 мкм изготавливали с помощью замораживающего микротома (Cryo-Star HM 560 MV, Германия).

Иммуногистохимическое выявление ядерного антигена пролиферирующих клеток (PCNA) и нейронального протеина (HuCD). Для исследования пролиферативной активности в конечном мозге молоди симы использовали иммунопероксидазное маркирование PCNA на замороженных свободно плавающих срезах конечного мозга. Срезы толщиной 50 мкм инкубировали *in situ* с первичными моноклональными антителами мыши против PCNA (PC10; Novus Biologicals, США) в разведении 1 : 300, при температуре 4°С в течении 48 ч.

Для диагностики вновь образованных нейронов в пролиферативных зонах конечного мозга и нейронов в дефинитивных зонах дорсальной области (медиальной, дорсальной и латеральной) после повреждающего воздействия использовали моноклональные антитела против нейронального протеина HuCD (clone: AD2.38; Chemicon Billerica, MA, США) в разведении 1 : 400 при аналогичных условиях.

Для визуализации ИГХ маркирования использовали стандартный ABC комплекс Vectastain Elite ABC kit (Vector Laboratories, США) в соответствии с рекомендациями фирмы производителя. Для выявления продуктов реакции использовали субстрат красного цвета (VIP Substrate Kit, Vector Labs, Burlingame, США). Препараты монтировали на покрытые полилизином стекла и оставляли до полного высыхания. Далее для идентификации иммунонегативных клеток препараты докрашивали метиловым зеленым (Меркулов, 1969). Развитие окраски контролировали под микроскопом, промывали дистиллированной водой в течение 10 с, после чего дифференцировали 10 с в 96% этиловом спирте, затем такое же время в растворе изобутанола. Препараты обезвоживали по стандартной методике и заключали под покровные стекла в среду для заключения препаратов BioOptica Milano Spa (Италия).

Для оценки специфичности иммуногистохимической реакции использовали метод негативного контроля. Срезы мозга вместо первичных антител инкубировали с 1% раствором неиммунной сыворотки лошади в течение 1 суток и обрабатывали как срезы с первичными антителами. Во всех контрольных экспериментах иммунопозитивная реакция отсутствовала.

Денситометрия. Для денситометрического исследования интенсивности маркирования PCNA и HuCD в клетках дорсального теленцефалона симы все препараты мозга, были окрашены одновременно в стандартных условиях. Измерение оптической плотности проводили на срезах мозга с использованием программы Axiovision на базе инвертированного микроскопа Axiovert Apotome 200 M (Carl Zeiss, Германия). Для анализа ОП выбирали не менее 50 клеток каждого типа. В клетках отмечались области максимальной локализации продуктов иммуномаркирования и сравнивались с иммунонегативным фоном. Средние значения ОП сравнивали для интенсивно, умеренно маркированных и иммунонегативных клеток. Морфометрический анализ параметров клеточных тел (измерение большого и малого диаметров сомы нейронов) проводили с помощью программного обеспечения микроскопа Axiovert 200 M. На основании данных денситометрического анализа определены различные уровни активности PCNA и HuCD в клетках. Эти данные, наряду с морфометрическими параметрами клеток (размерными характеристиками тел клеток), были использованы для классификации и типизации клеток, вновь образованных в период персистентного и репаративного нейрогенеза в пролиферативных зонах, а также дефинитивных центрах мозга.

Морфометрическая оценка. Плотность распределения клеток оценивалась с помощью методов вариационной статистики. Количественную оценку содержания пролиферирующих и HuCD-позитивных клеток проводили на отдельно взятое профильное поле при 40-кратном увеличении объектива микроскопа. Подсчитывалось абсолютное количество клеток каждого типа в 5 отдельно взятых тестовых полях. Оценка числа клеток приведена как $M \pm m$, где M – среднее, а m – стандартное отклонение.

Статистическая обработка материала. Количественная обработка материала была выполнена с помощью программы “Описательная статистика” Microsoft Excel 2010. Для количественной оценки результатов использован ANOVA-тест; данные представлены в виде среднее ± ошибка среднего ($M \pm m$). Значения $P < 0.05$, и $P < 0.001$ считались статистически значимыми.

РЕЗУЛЬТАТЫ

Распределение нейронального маркера HuCD в дорсальной, латеральной и медиальной зонах дорсального теленцефалона симы в норме и после повреждения

В дорсальной области конечного мозга HuCD+ клетки были идентифицированы как в составе внешних пролиферативных зон конечного мозга, так в глубоких слоях дорсальной (Дд), латеральной (Дл) и медиальной (Дм) зон. Протеин HuCD в конечном мозге молоди симы определяется в клетках, находящихся в различной стадии нейрональной дифференцировки; на территории пролиферативных зон HuCD маркирует нейрально детерминированные клетки-предшественники, в более глубоких слоях – дифференцированные нейроны различной степени зрелости. Морфометрические и денситометрические характеристики фенотипов HuCD-маркируемых клеток Дд, Дл и Дм зон дорсальной области конечного мозга молоди симы приведены в таблице.

В *дорсальной зоне* нами были выделены 4 типа HuCD+ клеток, различающихся по морфологическим параметрам (большому и малому размерам сом) и ОП иммуномаркирования HuCD (таблица). Наиболее мелкие недифференцированные клетки с высоким значением ОП относили к 1-му типу; более крупные овальные клетки 2-го типа характеризовались высоким и средним значением ОП; мультиполярные клетки с высокой ОП представляли 3-ий тип; крупные биполярные нейроны с высокой ОП принадлежали к 4-му типу.

HuCD+ недифференцированные клетки 1-го типа обнаружены в составе пролиферативной зоны, формировали плотные скопления, рас-

Морфометрические и денситометрические характеристики ($M \pm m$) HuCD- и PCNA-иммунопозитивных клеток в дорсальной, латеральной и медиальной зонах конечного мозга молоди симы *Oncorhynchus masou* в контроле и после механической травмы

	Интактные животные			Механическая травма		
HuCD-иммунопозитивные клетки в пролиферативных зонах и глубоких слоях Дд, Дл и Дм						
	тип клеток	размеры клеток* (мкм)	оптическая плотность (ЕОП)	тип клеток	размеры клеток* (мкм)	оптическая плотность (ЕОП)
Дд недифференц.	1	8.0 ± 0.6/6 ± 0.4	104 ± 13	1	9.0 ± 0.1/8.6 ± 0.2	87.8 ± 10.9
овальные	2	13.8 ± 1.0/9.0 ± 2	104 ± 13 86 ± 15	2	12.5 ± 1.5/8.5 ± 1.6 13.2 ± 1.2/9.1 ± 2.6	87.8 ± 10.9 48 ± 14
мультиполярные	3	16.8 ± 1.3/9.5 ± 1.7	104 ± 13	3	17.4 ± 1.3/9.3 ± 2.0 16.5 ± 0.9/7.2 ± 1.2	87.8 ± 10.9 48 ± 14
биполярные	4	23.2 ± 0.3/8.5 ± 1.9		4	20.0 ± 2.1/7.7 ± 1.2 23.9 ± 4.8/10.1 ± 3.9	87.8 ± 10.9 48 ± 14
Дл круглые/ униполярные	1	9.6 ± 0.4/8.4 ± 0.5	95.4 ± 11.8 83.9 ± 15.1	1	–	–
овальные	2	12.4 ± 1.3/9.3 ± 1.6		2	13.6 ± 1.2/8.7 ± 1.3 14.2 ± 0.9/11.2 ± 0.6	65.1 ± 14.1 34.5 ± 12.5
биполярные	3	17.1 ± 1/8.6 ± 1.3		3	16.7 ± 1.4/9.0 ± 2.0 17.6 ± 2.0/12.2 ± 2.7	65.1 ± 14.1 34.5 ± 12.5
биполярные/ грушевидные	4	22.1 ± 2.5/10.2 ± 1		4	23.4 ± 0.8/8.3 ± 0.7 22.3 ± 2.1/10.3 ± 1.8	65.1 ± 14.1 34.5 ± 12.5
Дм овальные	1	–	–	1	8.6 ± 1.2/6.5 ± 0.8	86.8 ± 12.2
овальные	2	12.5 ± 1.1/8.1 ± 1.8	90.9 ± 10.0	2	11.7 ± 1.3/7.3 ± 1.2 12.3 ± 1.3/8.3 ± 1.4	86.8 ± 12.2 46.4 ± 19.6
биполярные	3	16.5 ± 1.1/8.6 ± 1.3	79.3 ± 11.3	3	16.8 ± 1.6/8.6 ± 2.2	46.4 ± 19.6
PCNA-иммунопозитивные клетки пролиферативных зон Дд, Дл и Дм						
Дд	1	8.1 ± 1.2/4.9 ± 0.8	32.5 ± 13.4	1	6.5 ± 1.6/3.9 ± 1	39.2 ± 16.7
	2	12.3 ± 3/7.2 ± 1.5	32.5 ± 13.4	2	–	–
Дл	1	8.1 ± 1.2/4.9 ± 0.8	43.3 ± 7.0	1	6.5 ± 1.6/3.9 ± 1	33.5 ± 8.1
	2	12.3 ± 3.0/7.2 ± 1.5	43.3 ± 7.0	2	–	–
Дм	1	7.7 ± 1.3/5.1 ± 1.1	33.3 ± 13.5	1	7.4 ± 1.3/4.2 ± 1.0	66.2 ± 22.8
	2	11.7 ± 2.1/6.9 ± 1.7	33.3 ± 13.5	2	11.8 ± 1.7/4.1 ± 1.3	66.2 ± 22.8
				Мигрир.	19.4 ± 6.0/3.1 ± 0.7	66.2 ± 22.8

* В графе “Размеры клеток” указаны измерения большого и малого диаметров сомы нейронов. Данные оптической плотности приведены для интенсивно и умеренно HuCD-иммуномаркированных клеток.

положенные под слоем иммунонегативных клеток (таблица; рис. 1а). Маркированные HuCD клетки были окружены иммунонегативными, количество которых преобладало (рис. 1а). Иммунонегативные клетки не имели внешних признаков дифференцировки, содержали крупные ядра, окруженные узким ободком цитоплазмы, и были лишены отростков (рис. 1а). В дорсальной зоне было характерно наличие большого количества недифференцированных иммунонегативных клеток, прилежащих к пролиферативной зоне (рис. 1а). В медиальной зоне наблюдали сходную картину, однако в дорсальной зоне превалировали иммунонегативные клетки, плотность распределения которых увеличивалась по мере приближения к пролиферативной зоне (рис. 1а). Другой особенностью было наличие иммунопозитивных клеток с дифференцированным фенотипом рядом с пролиферативной зоной (непосредственно у внешней границы дорсальной пролиферативной зоны, рис. 1а), что, возможно, свидетельствует о ранней нейрональной дифференцировке клеток в данной области.

Результаты денситометрического анализа клеток дорсальной области позволяют выделить 2 типа активности HuCD: интенсивный и умеренный. Интенсивное маркирование HuCD (104 ± ± 13 ЕОП) было выявлено в большинстве клеток всех морфологических типов (таблица). Другой тип активности HuCD (86 ± 15 ЕОП) был выявлен в умеренно маркированных клетках с отростками, расположенными одиночно, либо попарно (таблица, рис. 1а).

Через 3 дня после механического повреждения распределение HuCD+ клеток в дорсальной зоне конечного мозга симы отличалось от контрольного (рис. 1б). Количество HuCD+ клеток значительно возрастало (рис. 4). В Дд зоне после травмы появлялись интенсивно и умеренно маркированные клетки, ОП интенсивно маркированных нейронов 1–4 типов составляла 87.8 ± 10.9 ЕОП (таблица, рис. 2а, 2б). Другой тип нейронов характеризовался низкой активностью HuCD (48 ± ± 14 ЕОП, таблица) и появлялся после травматического воздействия. Количественное соотношение клеток в контроле и при повреждении представлено на диаграмме (рис. 2а, 2б). Результаты морфометрического анализа показывают, что среди интенсивно маркированных клеток преобладают клетки 2 и 3 типов. Среди слабо маркированных клетки 1-го типа выявлены не были (рис. 1б).

В глубоких слоях дорсальной зоны в посттравматический период практически не были идентифицированы иммунонегативные клетки, однако были выявлены зрелые нейроны с низким уровнем активности HuCD (рис. 1б). В пролиферативной зоне изменялась топография HuCD+ клеток: над слоем иммунопозитивных клеток располагается отчетливо визуализируемый слой HuCD– клеток, что не выявлялось в контроле (рис. 1а, 1б). Наибольшее скопление HuCD– клеток было обнаружено в зоне миграции, прилежащей к пролиферативной зоне. Клетки располагались на близком расстоянии друг от друга (рис. 1б), но, в сравнении с контролем, крупных скоплений не формировали.

После повреждающего воздействия среди дефинитивных нейронов дорсальной области были выявлены слабо-иммунопозитивные/иммунонегативные нейроны мультиполярной морфологии с крупным центрально расположенным ядром. У таких клеток часто визуализировались проксимальные участки дендритов, что позволяло нам причислять их к мультиполярному типу (рис. 1б).

На территории пролиферативной зоны дорсальной области была зарегистрирована высокая плотность распределения HuCD– недифференцированных клеток (рис. 1б). Часто наблюдалось послойное распределение интенсивно маркированных клеток, чередующихся с иммунонегативными участками. Иногда встречались одиночные, интенсивно маркированные, не дифференцированые клетки, однако у некоторых клеток, имеющих морфологию радиальной глии, можно было идентифицировать проксимальный участок отростка (рис. 1б).

В *латеральной зоне* нами было выделено 4 типа HuCD+ клеток, морфологически несколько отличающихся от клеток дорсальной области (таблица). Иммунопозитивные клетки располагались разрозненно, одиночно либо попарно, среди преобладающих HuCD– клеток (рис. 1в). В клетках было определено 2 уровня оптической плотности: интенсивный, определяемый в большинстве клеток и умеренный (таблица). В латеральной зоне плотность распределения клеток ниже, чем в дорсальной, как и соотношение между иммунопозитивными и иммунонегативными клетками. Паттерны миграции клеток из пролиферативной зоны не были выражены, но отчетливо представлен слой иммунопозитивных недифференцированных клеток на территории пролиферативной зоны (рис. 1в). На территории латеральной зоны были выявлены мелкие нейроны 1 типа, с выраженными отростками, не обнаруженные в составе других зон дорсальной области.

В постравматический период для латеральной зоны, также было характерно изменение топографии HuCD+ клеток (рис. 1г). На территории пролиферативных зон были обнаружены отдельные плотные кластеры интенсивно маркированных клеток различной степени дифференцировки: от округлых до удлиненных с отростками. Появление данных кластеров мы связываем с повышением пролиферативной активности в активированных нейрогенных нишах. Часть клеток в центральной части нейрогенной ниши была иммунонегативной; иммунопозитивные клетки локализовались на периферии (рис. 1г). Зона, прилежащая к нейрогенной нише, содержала маркированные волокна радиальной глии (рис. 1г). После повреждающего воздействия в глубоких слоях латеральной зоны

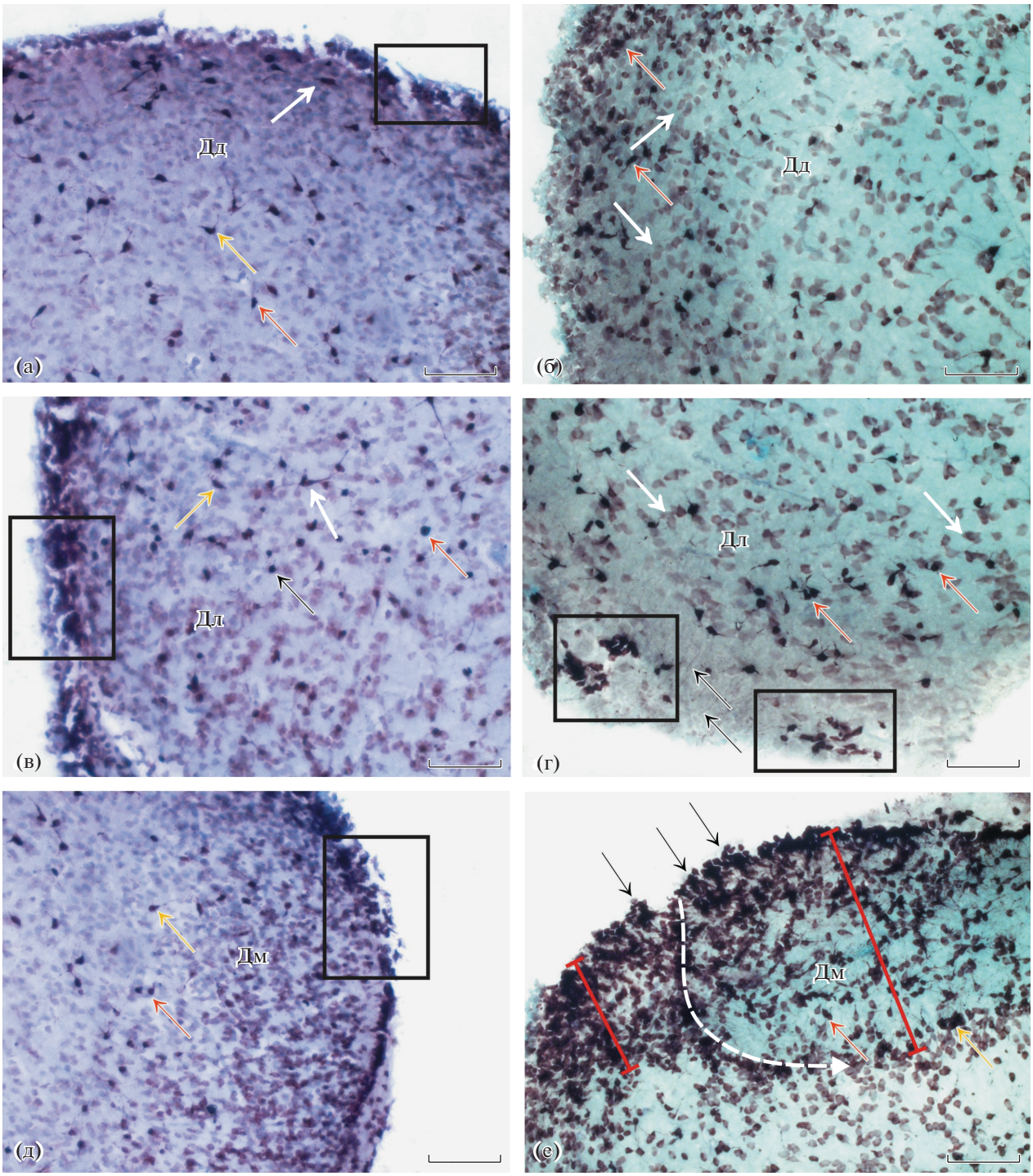

Рис. 1. Распределение нейронального протеина HuCD в паллиальной пролиферативной зоне и глубоких слоях дорсальной области молоди симы *Oncorhynchus masou* в норме (а, в, д) и после механической травмы (б, г, е); а – дорсальная (Дд), в – латеральная (Дл), д – медиальная (Дм) зоны дорсального теленцефалона симы в контроле, прямоугольниками оконтурены участки перивентрикулярной зоны, разноцветными стрелками показаны клетки 1–4-го типов; б – дорсальная, г – латеральная, е – медиальная области после механического повреждения, красными стрелками показаны интенсивно маркированные нейроны, белыми – слабо маркированные, черными (на г) – волокна радиальной глии, прямоугольниками ограничены нейрогенные ниши, содержащие новообразованные нейроны, на е – черными стрелками показаны интенсивно маркированные нейроны в паллиальной перивентрикулярной зоне, белым пунктиром обозначено направление миграции клеток, красные отрезки показывают различную толщину нейрогенного пласта. Масштабный отрезок 100 мкм.

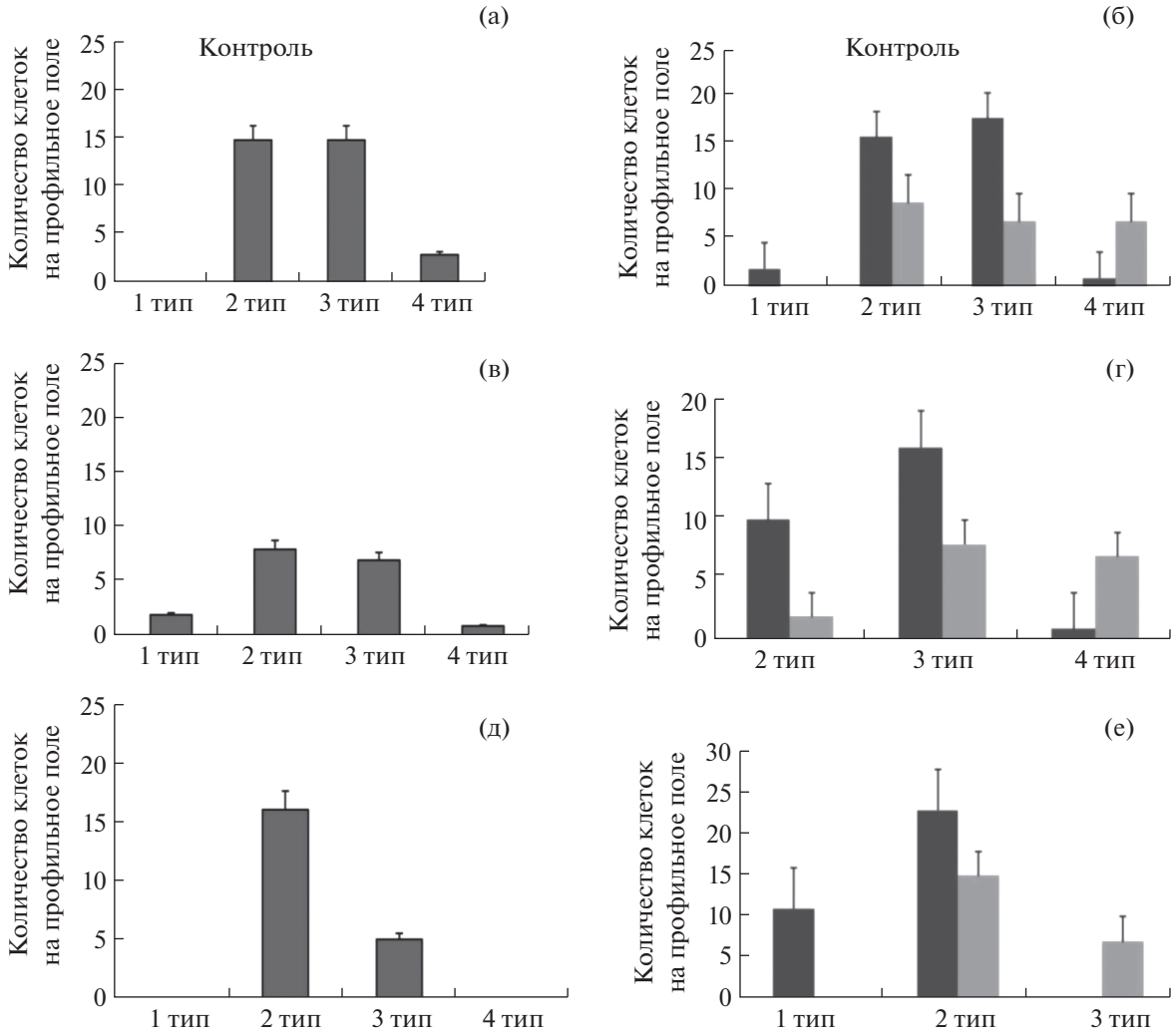

Рис. 2. Соотношение HuCD+ клеток ($M \pm m$) в дорсальной (а), латеральной (в) и медиальной (д) зонах дорсального теленцефалона молоди симы *Oncorhynchus masou* в контроле (справа, а, в, д) и после механического повреждения (слева, б, г, е). Темные столбцы – интенсивно маркированные клетки, светлые – умеренно маркированные клетки.

не выявлены недифференцированные иммунонегативные клетки, наблюдаемые в контроле (рис. 1в, 1г). В области, прилежащей к нейрогенным нишам, были выявлены тангенциально мигрирующие слабо маркированные клетки (рис. 1г). В глубоких слоях латеральной зоны были обнаружены крупные умеренно маркированные клетки 4 типа, не выявляемые в контроле (рис. 1в, 1г).

Умеренное маркирование HuCD было выявлено в клетках 2–4 типов, ОП этих клеток составляла 65.1 ± 14.1 ЕОП (таблица, рис. 2б). Низкая активность HuCD была выявлена в другой популяции дефинитивных нейронов латеральной области (таблица). Среднее значение ОП в таких клетках составляла 34.5 ± 12.5 ЕОП. Соотношение между умеренно и слабо маркированными клетками в дорсальной и латеральной зонах после повреждения показано на рис. 2б. Количество HuCD+ клеток после повреждения в латеральной зоне было несколько ниже, чем в дорсальной (рис. 4).

В *медиальной зоне* было определено два типа HuCD-иммунопозитивных клеток (рис. 1д, таблица). Интенсивно маркированные клетки 2-го типа с выраженными отростками преобладали над более крупными умеренно маркированными нейронами 3-го типа (таблица). Денситометрические отличия между интенсивно маркированными и умеренно маркированными клетками были статистически достоверными ($p < 0.05$). В глубоких слоях медиальной зоны клетки располагались разрозненно (рис. 1д).

В пролиферативной зоне концентрация HuCD+ клеток была значительна, по сравнению с более глубокими слоями; клетки располагались в несколько слоев, непосредственно контактируя друг с другом (рис. 1д). Иммунонегативные, недифференцированные клетки на территории медиальной

пролиферативной зоны обнаруживались в большом количестве среди иммуномаркированных клеток. В медиальной зоне наблюдалось максимальное скопление тесно расположенных HuCD+ клеток. На территории пролиферативной зоны HuCD+ клетки формировали протяженные прерывистые скопления, чередующиеся с одиночными клетками (рис. 1д).

После повреждения в медиальной зоне было отмечено общее увеличение количества нейронов, как на территории пролиферативной зоны, так и в более глубоких слоях (рис. 1е, 4). Интенсивно маркированные нейроны 1-го и 2-го типов (86.8 ± 12.2 ЕОП, таблица) преобладали на территории пролиферативной зоны и вглубь на расстояние около 200 мкм (рис. 1е). На глубине более 300 мкм наряду с интенсивно маркированными были выявлены умеренно маркированные клетки 2-го и 3-го типов (46.4 ± 19.6 ЕОП, таблица, рис. 1е, 2в), превалирующие в глубоких слоях медиальной зоны.

Таким образом, в медиальной зоне после механического повреждения было зарегистрировано значительное повышение плотности распределения интенсивно маркированных HuCD+ клеток в перивентрикулярной и субвентрикулярной зонах по сравнению с контролем (рис. 1д, 1е). Увеличение плотности распределения HuCD+ клеток в медиальной зоне по сравнению с дорсальной и латеральной зонами было максимальным (рис. 4).

Локализация ядерного антигена пролиферирующих клеток (PCNA) в клетках дорсальной области в норме и после повреждения

При иммуномаркировании PCNA в *дорсальной* пролиферативной *зоне* теленцефалона были выявлены как единичные PCNA+ клетки 1-го типа, так и небольшие, поверхностно расположенные кластеры, образованные клетками 2-го типа (таблица, рис. 3а). Одиночные PCNA+ клетки также определялись в более глубоких слоях дорсальной зоны, но встречались сравнительно редко. Денситометрическая характеристика оптической плотности иммуномаркирования PCNA представлена в таблице.

Высокий пролиферативный потенциал сохранялся у некоторых мигрировавших вглубь на расстояние более 100 мкм клеток (рис. 3а). Такие клетки обычно определялись в виде одиночных или парных PCNA-маркированных элементов. Их наличие мы связываем с высокой пролиферативной активностью клеток в матричных зонах мозга и возможным формированием вторичных пролиферативных центров, что, вероятно, свидетельствует о высоком уровне персистентного нейрогенеза в теленцефалоне молоди симы.

После травматического повреждения в Дд наблюдалось значительное увеличение плотности распределения клеток на территории пролиферативной зоны (рис. 3б). Такое увеличение количества клеток мы связываем с активизацией в конечном мозге симы нейрогенных ниш, включающих небольшое количество интенсивно маркированных PCNA клеток, расположенных на территории пролиферативной зоны, и единичные иммуномаркированные клетки в субвентрикулярной зоне (рис. 3б). В областях, прилежащих к нейрогенным нишам, было идентифицировано появление волокон радиальной глии, что соответствует результатам маркирования HuCD (рис. 1г, 3б, 3е). В более глубоких слоях дорсальной зоны были идентифицированы многочисленные мелкие PCNA-клетки, составляющие основную часть нейрогенной ниши, с умеренным (39.2 ± 16.7 ЕОП) уровнем активности PCNA (рис. 3б, таблица).

В *латеральной зоне* паттерн распределения пролиферирующих клеток был аналогичен таковому дорсальной, но ОП иммунопозитивных клеток была выше и составляла 43.3 ± 7.0 ЕОП (таблица, рис. 3в). Большинство PCNA+ клеток были расположены в составе пролиферативной зоны. PCNA+ клетки в паренхиме латеральной зоны были одиночными и не формировали скоплений.

После повреждения в латеральной зоне было обнаружено большое скопление иммунонегативных клеток с высокой степенью базофилии цитоплазмы и высокими ядерно-цитоплазматическими отношениями (рис. 3г). Такие клетки интенсивно окрашивались метиловым зеленым и формировали тангенциально и радиально ориентированные ряды мигрирующих клеток из области их максимального скопления, расположенной в поверхностных слоях латеральной зоны, в более глубокие слои (рис. 3г). Базовый уровень активности PCNA, наблюдаемый в клетках в составе нейрогенных ниш латеральной зоны, составлял 33.5 ± 8.1 ЕОП (таблица).

В *медиальной зоне* PCNA+ клетки в пролиферативной зоне были расположены намного плотнее, чем в дорсальной и латеральной зонах (рис. 3д), что согласуется с результатами иммуномаркирования HuCD. Единичные PCNA+ клетки были многочисленны в Дм, часто они формировали локальные скопления, окруженные иммунонегативной зоной (рис. 3д). В более глубоких слоях медиальной зоны идентифицированы многочисленные, по сравнению с другими зонами, иммунопозитивные паренхиматозные клетки (рис. 3д). Параметры PCNA+ клеток и ОП иммуномаркирования соответствовали таковым других областей (таблица).

В медиальной зоне после повреждения PCNA+ клетки были выявлены в составе пролиферативной зоны, как в перивентрикулярном, так и в более глубоком, субвентритрикулярном слоях (рис. 3е). Среди иммунопозитивных клеток определялось множество клеток с базофильной цитоплазмой. Плотность распределения таких клеток была крайне высока, они формировали непрерывный клеточный слой толщиной до 80 мкм (рис. 3е). В субвен-

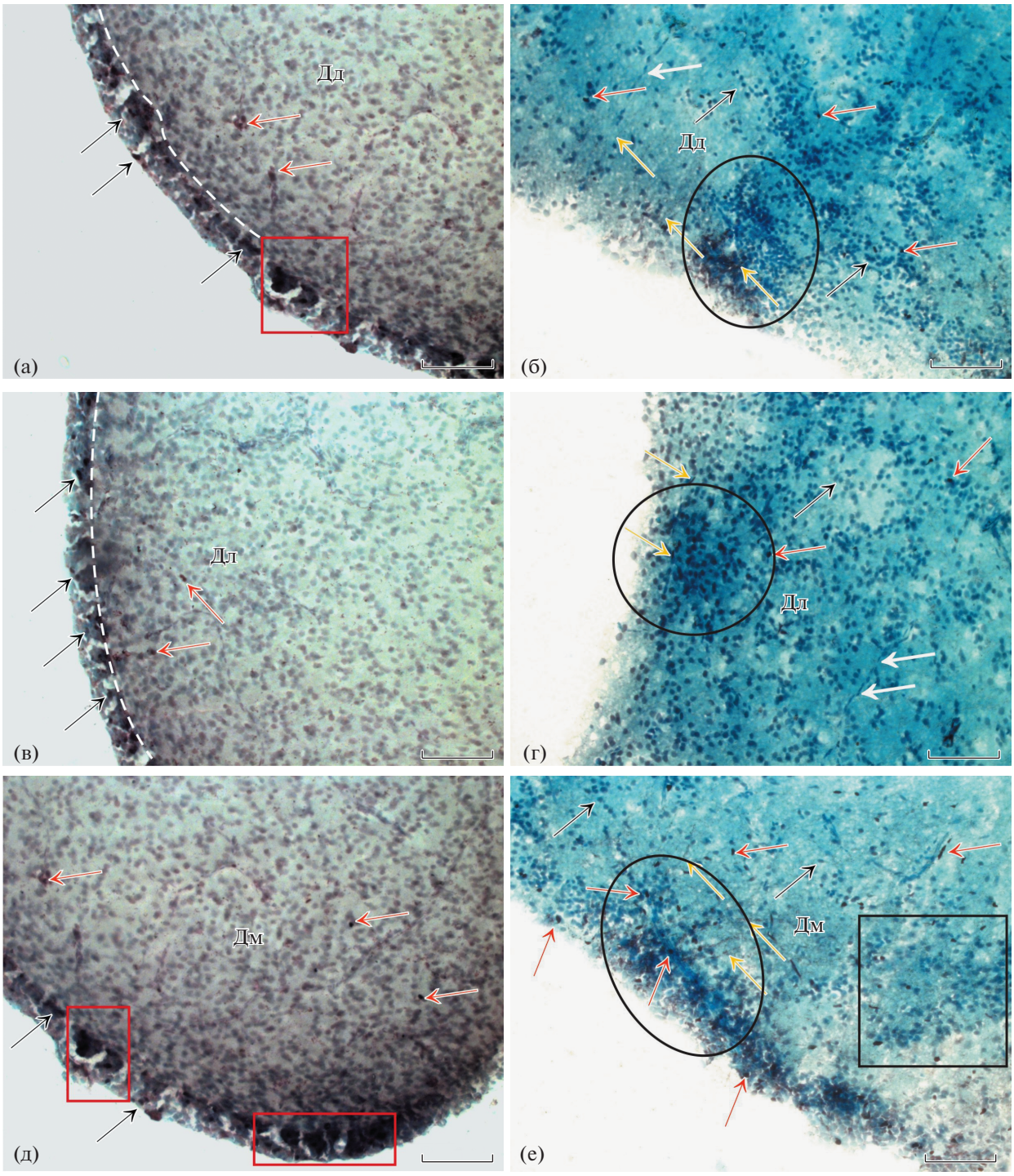

Рис. 3. Распределение ядерного антигена пролиферирующих клеток PCNA в паллиальной пролиферативной зоне и глубоких слоях дорсальной области молоди симы *Oncorhynchus masou* в норме (а, в, д) и после механической травмы (б, г, е); а – дорсальная, в – латеральная, д – медиальная области дорсального теленцефалона симы в контроле, пунктиром показаны границы пролиферативной зоны, черными стрелками показаны одиночные PCNA-позитивные клетки в ПВЗ, красным квадратом оконтурены скопления PCNA-позитивных клеток в дорсальной и медиальной зонах, красными стрелками показаны PCNA-позитивные клетки в паренхиме; б – дорсальная, г – латеральная, е – медиальная области после механического повреждения, овалами оконтурены нейрогенные ниши, квадратом на е – зона вторичного нейрогенеза, красными стрелками показаны PCNA-позитивные клетки в паренхиме и на е – в перивентрикулярной пролиферативной зоне, желтыми – волокна радиальной глии, белыми – скопления мигрирующих клеток, черными – PCNA-негативные клетки в паренхиме. Масштабный отрезок 100 мкм.

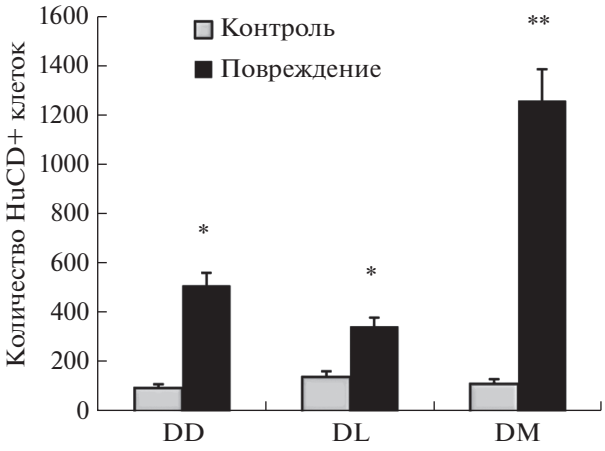

Рис. 4. Количество HuCD+ клеток в контроле и через 1 неделю после механического повреждения в дорсальной, латеральной и медиальной зонах конечного мозга симы (n = 7 в каждой группе; * $P < 0.05$ достоверные отличия от контрольных групп; ** $P < 0.001$ достоверные отличия от контрольных групп).

трикулярной зоне, непосредственно под слоем базофильных клеток, локализовались тонкие, удлиненные, палочковидные PCNA+ клетки с высокой интенсивностью иммуномаркирования (66.2 ± ± 22.8 ЕОП), относящиеся к мигрирующей популяции, наряду с которыми присутствовали иммунопозитивные клетки 1-го и 2-го типов (таблица, рис. 3е). В составе нейрогенной ниши медиальной зоны также определялись волокна радиальной глии, направленные из поверхностных слоев в более глубокие (рис. 3е).

Наряду с нейрогенными нишами в медиальной зоне были идентифицированы центры вторичного нейрогенеза (рис. 3е). Такие образования включали в себя интенсивно маркированные PCNA клетки, окруженные иммунонегативными нейробластами формирующими, по нашему мнению, единый морфогенетический комплекс.

Таким образом, в результате механической травмы конечного мозга симы была выявлена интенсификация пролиферативной активности и миграции клеток, а также формирование локальных зон, продуцирующих новые клетки – нейрогенных ниш. Это свидетельствует, что после нанесения травмы к процессам персистентного нейрогенеза, наблюдаемого у интактных животных, добавляются процессы индуцированного нейрогенеза, связанные с появлением нейрогенных ниш с повышенной клеточной продукцией.

ОБСУЖДЕНИЕ

Локализация PCNA в паллиальной ПВЗ симы в норме и после механической травмы. Иммунолокализация PCNA была выявлена в дорсальной, латеральной и медиальной зонах конечного мозга молоди симы *O. masou*. Топография распределения PCNA+ клеток в каждой зоне имела черты определенного сходства: в поверхностном и субвентрикулярном слоях, определялись одиночные или формирующие небольшие кластеры, пролиферирующие клетки. Основная особенность распределения иммунопозитивных клеток у контрольных животных заключалась в формировании выраженного поверхностного перивентрикулярного слоя, содержащего PCNA+ клетки, распространяющегося на все зоны дорсальной области. Другая особенность заключалась в наличии единичных PCNA+ клеток в глубоких паренхиматозных слоях, вне пределов поверхностной пролиферативной зоны. Подобные паттерны распределения PCNA ранее были выявлены у других видов рыб (Lindsey et al., 2007; Пущина и др., 2007; Zupanc, Sîrbulescu, 2013).

В дорсальной и латеральной зонах симы встречались единичные PCNA+ клетки, тогда как на срезах медиальной зоны визуализировалось больше клеток. Ранее проведенные исследования свидетельствуют, что у взрослых представителей *D. rerio* пролиферативная активность в конечном мозге обычно сосредоточена на территории дорсальной пролиферативной зоны, соответствующей паллиальной ПВЗ и вентральной, соответствующей субпаллиальной ПВЗ (Lindsey et al., 2007; Adolf et al., 2007). Данные различных авторов указывают на важность филогенетических исследований паллиальной и субпаллиальной пролиферативных зон в переднем мозге данио, и других видов рыб (Lindsey et al., 2007; Zupanc, Sîrbulescu, 2013). Проведенные исследования показали наличие глиального фенотипа у НСК, участвующих во взрослом нейрогенезе (Adolf et al., 2007; Kempermann, 2011). В этих исследованиях в частности было показано, что в ПВЗ присутствуют медленно и быстро пролиферирующие клетки, возникающие из взрослых НСК/клеток-предшественников имеющих фенотип радиальной глии (Adolf et al., 2007). Недавно классификация, основанная на детальном ИГХ маркировании (März et al., 2010) и клональном анализе (Rothenaigner et al., 2011), представила три типа митотически активных клеток: II, IIIa, IIIb, а также неделящиеся клетки I типа. Исследование паллиально-субпаллиальной зоны переднемозговой ПВЗ данио показало, что клетки-предшественники экспрессируют и возможно регулируются различными транскрипционными и ростовыми факторами, такими как Pax6 и фактор роста фибробластов (Adolf et al., 2007; Ganz et al., 2010). Однако, не смотря на возрастающее количество исследований переднемозговых паллиальной и субпаллиальной ПВЗ у рыб, некоторые фундаментальные аспекты, включающие анатомические границы этих зон, их ультраструктурный состав, а также особенностей клеточной и молекулярной организации, изучены недостаточно.

Поскольку годовалая молодь симы находится в состоянии активного роста, процессы персистентного образования новых клеток, согласно по-

лученных нами данных, довольно интенсивны и встречаются как на территории пролиферативных зон мозга, так и вне их. Мы полагаем, что немаловажную роль могут играть и филогенетические факторы, свидетельствующие о принадлежности лососевых рыб к эволюционно древней группе телеостей, у которых процесс эверсии конечного мозга не завершен и сохранены черты эмбриональной структуры мозга в постэмбриональном онтогенезе (Wullimann, Muller, 2004). Подобное свойство, определяемое в литературе как фетализация, характерно для филогенетически древних групп позвоночных животных, мозг которых содержит большое количество морфогенетических зон, имеющих повышенный пролиферативный потенциал (Артюхин, 2008; Zupanc, Sîrbulescu, 2013).

Проведенные исследования позволяют заключить, что пролиферативный потенциал клеток медиальной зоны значительно выше такового в других зонах паллиума. Другая особенность медиальной зоны симы проявляется в наличии выраженных паттернов клеточной миграции из поверхностных в более глубокие слои паллиума. В отдельных случаях можно было проследить стратификацию клеточных пластов в данной области. Таким образом, среди всех зон дорсальной области медиальная зона по нашим данным вносит наибольший вклад в персистентный морфогенез конечного мозга симы, по сравнению с другими зонами.

В настоящее время данные об эмбриональном происхождении и связанной с ним неоднородности НСК взрослого мозга рыб немногочисленны. В исследованиях на данио было установлено, что пролиферативная зона дефинитивного паллиума возникает из двух отдельных подтипов эмбриональных предшественников и включает два типа НСК участвующих во взрослом нейрогенезе (Dirian et al., 2014). Дорсо-медиальные НСК возникают в результате активной амплификации нейрогенной радиальной глии в эмбриональном теленцефалоне. Популяция НСК латеральной зоны образована в результате постепенного дополнения паллиальной кромки из пула дискретных нейроэпителиальных прогениторов задней крыши теленцефалона, активируемого в постэмбриональный период и сохраняющегося в течение всей жизни. Такое двойственное происхождение паллиальной пролиферативной зоны данио предполагает организованное во времени построение паллиальных областей как мозаичных и смежных компартментов. Принимая во внимание результаты исследований на данио, а также учитывая данные о неоднородном распределении пролиферирующих и HuCD-ип клеток в перивентрикулярных пролиферативных зонах симы и соотношение мигрирующих и пролиферирующих клеток в паренхиме мозга мы считаем, что паллиальная ПВЗ симы имеет сложную многокомпонентную мозаичную структуру, и возможно образована несколькими формациями, содержащими НСК.

После травматического повреждения конечного мозга молоди симы мы наблюдали значительные изменения пролиферативной активности клеток, как на территории пролиферативных зон, так и в паренхиме конечного мозга. Наиболее выраженные изменения топографии пролиферирующих клеток были связанны с перестройкой структуры единого пролиферативного поверхностно расположенного перивентрикулярного пласта и формированием локальных зон индуцированного нейрогенеза. При этом перивентрикулярная пролиферативная зона, как правило, не верифицировалась. Наблюдалось образование локальных небольших скоплений клеток, содержащих как элементы PCNA+, так и многочисленные PCNA– клетки в составе нейрогенных ниш, а также обширные популяции мигрирующих клеток и слабо маркированные волокна радиальной глии. Подобные изменения возникали после травматического процесса, что позволяет нам относить их к разряду репаративных перестроек.

Другой особенностью посттравматического морфогенеза конечного мозга симы было формирование центров вторичного нейрогенеза на территории медиальной зоны, обладающей повышенным пролиферативным потенциалом в норме. После повреждения в данной зоне были выявлены многочисленные PCNA– клетки, окруженные недифференцированными иммунонегативными клетками. Плотность распределения в таких скоплениях значительно превышала таковую в прилежащих областях, что позволяет рассматривать данные образования, как единые функциональные комплексы с повышенной пролиферативной активностью. Согласно данным Савельева (Савельев, 2001), формирование центров вторичной пролиферации в мозге позвоночных возникает в тех случаях, когда клетки из первичной перивентрикулярной пролиферативной области, сохраняя повышенный пролиферативный потенциал, мигрируют в более глубокие слои мозга. Такие клетки продолжают пролиферировать и вне обычных условий клеточного микроокружения пролиферативной зоны, формируя центры вторичной пролиферации. При этом часть клеток продолжает пролиферировать, а часть выходит в дифференцировку. Такое скопление клеток вне матричной зоны обычно характеризуется повышенной плотностью распределения, гетерогенным клеточным составом и наличием клеток, находящихся на различной стадии дифференцировки. Именно такие клеточные скопления были нами обнаружены на территории медиальной зоны конечного мозга симы после повреждения.

Исследования на *D. rerio* показали, что повреждение конечного мозга вызывает быструю пролиферацию нейрональных клеток-предшественников в ПВЗ поврежденной полусферы теленцефалона, по сравнению с интактной. Распределение НСК, выявленное с помощью BrdU и нейрогенина,

показывает, что эти клетки мигрируют латерально и достигают зоны повреждения через субпаллиум и паллиум (Kishimoto et al., 2011, 2012). В последнее время исследования НСК данио позволило установить новые аспекты физиологии радиальной глии. В частности, было показано наличие радиальной глии в пролиферативных зонах мозга рыб (Grandel et al., 2006). Часть популяции клеток радиальной глиии обладает свойствами НСК, что и определяет высокий уровень репаративного нейрогнеза (Zupanc, 2001; Grandel et al., 2006). Клетки радиальной глии рыб расположены во всех регионах мозга вдоль просвета желудочка и, после мозговых травм способствуют успешному восстановлению поврежденного мозга (Tozzini et al., 2012). Известно, что регенеративной потенциал соматических стволовых клеток, как правило, с возрастом ослабевает и таким образом, интенсивность персистентного нейрогенеза у молоди симы различных возрастов (Пущина и др., 2012) может свидетельствовать о пролиферативном потенциале НСК в различные возрастные периоды. Результаты исследований на данио показали, что нейрогенез и олигодендрогенез в желудочковой зоне, в обонятельной луковице, и в паренхиме конечного мозга с возрастом ослабевают (Edelmann et al., 2013). У молоди симы, согласно результатам настоящего исследования, в конечном мозге был выявлен высокий уровень персистентного нейрогенеза. Ранее нами было установлено, что у различных возрастных групп симы в перивентрикулярной области присутствует большое количество радиальной глии, маркируемой тирозингидроксилазой, NADPH-диафоразой и ГАМК (Пущина и др., 2012). В перивентрикулярной зоне популяция клеток радиальной глии остается в значительной степени неизменной, но результаты ИГХ анализа свидетельствуют, что такие клетки у более взрослых животных реже вступают в митоз, и, следовательно, производят меньше нейробластов. Активность нейробластов согласно данным (Adolf et al., 2006; Grandel et al., 2006) с возрастом не претерпевает существенных изменений, в результате чего нейробласты производят такое же количество постмитотических нейронов. Снижение уровня нейрогенеза физиологически коррелирует с увеличением покоя в клетках радиальной глии (Edelmann et al., 2013). Травматический процесс приводит к активизации радиальной глии и ее вступлению в пролиферацию. Однако участие радиальной глии в нейрогенезе у взрослых животных значительно менее выражено, чем у молодых, что может свидетельствовать о необратимых изменениях в клетках радиальной глии при старении мозга.

Как показано в исследованиях Мюллера и Вулемана, маркирование пролиферативных областей PCNA отражает нейромерную организацию мозга, что подтверждается в исследованиях с применением радиоавтографии, а также с помощью иммуноцитохимического маркирования BrdU (Muller, Wullimann, 2003). Экспрессия PCNA в клетках сохраняется в течение 24 ч после окончания митоза, однако уровень его активности снижается на 30% (Wullimann, Puelles, 1999). PCNA экспрессируется в митотических клетках в течение всего пролиферативного цикла и имеет преимущественно ядерную локализацию (Waseem, Lane, 1990), однако в некоторых случаях (Vriz et al., 1992) встречается и цитоплазматическая локализация PCNA. Методические особенности использования PCNA в качестве маркера клеточной пролиферации при исследовании различных стадий нейрогенеза мозга рыб показали, что на ранних стадиях развития данио, 1–4 суток с момента оплодотворения, маркируются нейроэпителиальные клетки, у которых в этот период продолжительность клеточного цикла не велика (Muller, Wullimann, 2003). Тем не менее, PCNA является удобным маркером клеточной пролиферации для исследования более позднего постэмбрионального нейрогенеза рыб (Candal et al., 2005), поскольку на дальнейших стадиях развития продолжительность клеточного цикла многократно превышает таковую раннего нейрогенеза.

Для исследования процессов регенерации нервной ткани мозга рыб и функционального восстановления после повреждения ЦНС, были разработаны различные парадигмы повреждения. Многие исследования повреждений конечного мозга связаны с повреждением обонятельных луковиц или дорсальной области одной из полусфер теленцефалона (Zupanc, 2001; Zupanc, Sîrbulescu, 2013). В некоторых случаях повреждения осуществляли в областях латеральной и дорсолатеральной частей конечного мозга (Ayari et al., 2010). Для лучшего понимания регенераторных способностей мозга костистых рыб важно установление источников регенерации нейронов в поврежденном мозге. Генетические исследования в комбинации с повреждением дорсальной части конечного мозга показывают, что большинство регенерирующих нейронов являются производными прогениторных клеток, имеющих фенотип радиальной глии, а дедифференцировка не-нейрогенных клеток играет крайне незначительную роль при регенерации (Kroehne et al., 2011). Систематические нейроанатомические исследования на *D. rerio* показали наличие 16 нейрогенных зон, расположенных вдоль оси мозга (Adolf et al., 2006; Grandel et al., 2006; Kaslin et al., 2008). Установлено, что у рыб взрослые НСК в основном связаны с желудочковой системой (Tozzini et al., 2012). В конечном мозге рыб НСК имеют морфологию радиальной глии и экспрессируют некоторые молекулярные маркеры (виментин, нестин), характерные также для НСК млекопитающих (März et al., 2010; Ganz et al., 2010). Пиальные и субпаллиальные нейрогенные ниши, идентифицированные у рыб, в настоящее время рассматриваются в качестве гомологов субгранулярной и субвентрикулярной пролиферативных зон мозга млекопитающих (Adolf et al., 2006; Mueller, Wullimann, 2009).

Таким образом, результаты иммуномаркирования PCNA в конечном мозге молоди симы свидетельствуют о наличии поверхностно расположенного пролиферативного пласта и отдельных пролиферирующих клеток, количество и локализация которых характеризуется пространственной специфичностью. В целом паттерн распределении PCNA+ клеток в дорсальном конечном мозге соответствует таковому для других видов рыб, при этом важная особенность заключена в организации медиальной зоны, характеризующейся повышенным пролиферативным потенциалом. Учитывая данные о неполной эверсии конечного мозга лососевых рыб, мы склонны полагать, что именно в медиальной части конечного мозга сосредоточенно большинство пролиферативных и миграционных процессов клеток, оказывающих решающее воздействие на формообразование конечного мозга в процессе персистентного нейрогенеза. Зоны индуцированного нейрогенеза, появляются исключительно вследствие посттравматического процесса, что мы связываем с процессами репарации.

Локализация нейронального протеина HuCD в пролиферативных зонах и паренхиме паллиальной перивентрикулярной зоны симы в норме и после механической травмы. Клетки PCNA– областей мозга большинство авторов определяет, как стимулированные к дифференцировке (Candal et al., 2005), поскольку в таких клетках обнаружены маркеры нейродетерминации: Pax6, Zash-1a, Zash-1b, нейрогенин, neuro-D и маркер нейродифференцировки HuCD (Mueller, Wullimann, 2009). Результаты маркирования HuCD в конечном мозге молоди симы подтверждают эти данные. Сравнение результатов о распределении HuCD+ нейронов в дорсальной, латеральной и медиальной зонах конечного мозга симы показало, что дефинитивные клетки, обладающие фенотипом зрелых нейронов, и, по всей видимости, участвующие в формировании нейронных сетей, имеют различную интенсивность иммуномаркирования HuCD. Результаты на молоди симы отличаются от ранее полученных результатов иммунолокализации HuCD при механической травме глаза взрослой форели (Pushchina et al., 2016). В паллиальной пролиферативной зоне форели также был выявлен высокий уровень активности HuCD, по сравнению с дефинитивными нейронами дорсальных областей (Pushchina et al., 2016), однако при повреждении зрительного нерва у взрослой форели в конечном мозге не были выявлены типичные нейрогенные ниши и изменения структуры дорсальной паллиальной зоны, которые были обнаружены при повреждении конечного мозга у молоди симы. Таким образом, мы полагаем, что область нанесения травмы мозга, а также возраст животного оказывают влияние на характер посттравматического репаративного процесса. Так, при повреждении глаза и зрительного нерва форели, мы наблюдали активизацию нейрогенных ниш в зрительном тектуме и мозжечке, но в конечном мозге типичные нейрогенные ниши обнаружены не были (Pushchina et al., 2016). У контрольных животных молоди симы мы наблюдали довольно интенсивный персистентный нейрогенез в различных областях паллиальной пролиферативной зоны. Поверхностно расположенные HuCD+ клетки формируют скопления или, в отдельных случаях, поверхностно расположенный клеточный пласт. В латеральной зоне плотность распределения иммунопозитивных клеток выше, чем в дорсальной, при этом наиболее поверхностный слой представлен негативными клетками. В медиальной зоне выявлена высокая плотность распределения, как HuCD+, так и негативных клеток, клетки в пролиферативной области имеют умеренную плотность распределения.

Данные денситометрического анализа после нанесения травмы позволяют выделять два уровня активности протеина HuCD в конечном мозге симы: интенсивный и умеренный. При этом у контрольных животных во всех зонах преобладали интенсивно маркированные дефинитивные нейроны. HuCD+ нейроны были окружены недифференцированными иммунонегативными клетками, количество которых варьировало в различных зонах. Такие клетки, согласно классификации Эдельмана с соавторами (Edelmann et al., 2013) мы относили к популяции клеток, стимулированных к нейродифференцировке, но пока не экспрессирующих маркеры нейродетерминации. Проведенные исследования позволили выделить нам 4 типа HuCD+ клеток, характеризующихся отличающейся морфологией, а также различной плотностью иммуномаркирования HuCD. Мы полагаем, что отличия в денситометрических характеристиках HuCD+ клеток могут соответствовать различной плотности распределения данного протеина в цитоплазме нейронов, а также соответствовать различной степени нейрональной дифференцировки клеток, образованных в результате репаративного нейрогенеза. Тем не менее, необходимо подчеркнуть, что наряду с описанными типами нейронов в мозге симы имеются нейроны с разной степенью иммуномаркирования HuCD, независимо от степени их дифференцировки. Мы также предполагаем, что различные денситометрические характеристики HuCD+ клеток могут быть связаны с методологическими аспектами, в частности способностью антител проникать на различную глубину в срезы мозга. Но наиболее вероятным и обоснованным предположением, объясняющим отличающуюся интенсивность маркирования HuCD в нейронах при репаративном нейрогенезе, мы считаем возникновение клеток, находящихся в различной стадии нейрональной дифференцировки.

Экспрессия протеина HuCD на территории паллиальных пролиферативных зон у годовалой молоди симы достаточно выражена, что соответствует данным на данио (Mueller et al., 2011). В исследованиях на данио при повреждении конечно-

го мозга в дорсальном теленцефалоне, вновь образованные клетки начинают экспрессировать нейрональный протеин HuCD через 3–4 дня после повреждения (Ayari et al., 2010; Kishimoto et al., 2011). Вновь образованные нейроны появляются как рядом с зоной травмы, так и в удаленных от поврежденной зоны областях. Было показано, что небольшая популяция клеток данио, образованная за 2 дня до нанесения повреждения, участвует в восстановлении поврежденной части мозга (Kroehne et al., 2011). В последующие дни количество HuCD-экспрессирующих клеток градуально возрастало, особенно в зоне повреждения. Изучение пространственно-временного паттерна распределения таких клеток у данио позволило заключить, что вновь образованные клетки приобретают фенотипические свойства, характерные для нейронов во время миграции к зоне повреждения (Lam et al., 2009; Edelmann et al., 2013). Эти данные свидетельствуют о изменяющихся взаимоотношениях между пролиферирующими клетками в интактном мозге рыбы и после нанесения травмы.

Через 3 сут после повреждения у симы в дорсальной зоне наблюдались, как интенсивно, так и умеренно HuCD-ип клетки в глубоких слоях, что существенно отличалось от иммуномаркирования в контроле. Снижение интенсивности иммуномаркирования HuCD в большинстве дефинитивных нейронов при сохранении интенсивного маркирования в 25% клеток, по нашему мнению, является проявлением адаптивной реакции на механическую травму конечного мозга. В пролиферативной области дорсальной зоны наблюдалось перераспределение HuCD+ клеток, образующих пласт у контрольных животных в виде нерегулярных скоплений с сохранением иммунонегативного поверхностного слоя.

В латеральной зоне соотношение интенсивно и умеренно маркированных HuCD дефинитивных нейронов составляло 1 : 2.5, что отличается от показателей в дорсальной зоне. После повреждающего воздействия пролиферативная зона претерпевала значительные изменения. Были обнаружены зоны индуцированного нейрогенеза, представляющие собой нейрогенные ниши различной морфологии и, возможно этиологии. У взрослой форели после повреждения глаза в латеральной ПЗ были обнаружены локальные скопления HuCD-ип клеток (Pushchina et al., 2016). У молоди симы нейрогенные ниши в латеральной зоне были окружены слабо иммуномаркированными волокнами радиальной глии. Возникновение таких структурных комплексов, продуцирующих новые нейроны, является следствием активизации пролиферативной активности в НСК вследствие травматического воздействия (Lam et al., 2009; Edelmann et al., 2013). НСК обладает способностью продуцировать нейроны и глию, как в условиях организма, так и *in vitro*, хотя нейрональная или глиальная специализация определяется условиями клеточного микроокружения и другими динамическими факторами (Adolf et al., 2006; März et al., 2010; Kishimoto et al., 2011). У *D. rerio*, как и у млекопитающих, из клеток-предшественников образуются в основном нейроны, а не глиальные клетки (Hinsch, Zupanc, 2006; Mueller et al., 2011). Каковы причины такого явления у данио, пока не ясно, однако, ограниченное продуцирование астроцитов во взрослом мозге находится в соответствии с их общим низким содержанием в мозге костистых рыб.

Согласно данным Кишимото с соавторами НСК появившиеся в результате повреждения теленцефалона *D. rerio* дифференцируются в зрелые нейроны в течение 1 недели с момента повреждения (Kishimoto et al., 2012). Большинство таких клеток экспрессирует *Tbr1*, что свидетельствует о нормальной адаптации нейронов в данной области. Таким образом, вентрикулярные зоны теленцефалона *D. rerio* участвуют в восстановлении нервной ткани при повреждении конечного мозга у взрослой рыбы.

В медиальной зоне конечного мозга симы в результате травмы было обнаружено значительное увеличение количества (рис. 4) интенсивно маркированных HuCD клеток, расположенных на территории пролиферативной зоны и формирующих потоки мигрирующих клеток нейрональной специализации. Подобная гиперпродукция нейронов в медиальной зоне после травмы, в целом соответствует повышенному пролиферативному потенциалу данной зоны, установленному нами при маркировании PCNA. У взрослой форели, после травмы глаза мы обнаруживали повышенную плотность распределения HuCD+ клеток в дорсальной зоне (Pushchina et al., 2016). Мы полагаем, что повышенное продуцирование нейронов в посттравматический период в различных зонах конечного мозга является видоспецифической особенностью лососевых рыб и возможно отражает филогенетические особенности репаративного процесса, характерные для данной группы рыб.

ЗАКЛЮЧЕНИЕ

Исследование пролиферативной активности теленцефалона молоди симы *O. masou* позволило идентифицировать поверхностно расположенную перивентрикулярную пролиферативная зону, соответствующую паллиальной ПВЗ других рыб, включающую дорсальный, латеральный и медиальный компартменты. В интактном мозге единичные пролиферирующие клетки были идентифицированы в паренхиматозных областях, максимальная их концентрация выявлена в медиальной зоне. После механической травмы, в конечном мозге симы появляются зоны индуцированного нейрогенеза: нейрогенные ниши и зоны вторичного нейрогенеза, окруженные волокнами радиальной глии. Усиление пролиферативной активности характерно для всех компартментов паллиальной ПВЗ (в осо-

бенности медиальной зоны), включая глубокие паренхиматозные слои.

В паллиальной ПВЗ молоди симы не дифференцированные HuCD+ нейроны в интактном мозге формируют скопления. В паренхиматозных слоях дорсальной области выявлены нейроны различной степени зрелости, имеющие отличающийся уровень активности HuCD. Механическое повреждение конечного мозга симы сопровождается изменением топографии HuCD+ клеток. Для латеральной зоны характерно появление нейрогенных ниш, а в медиальной зоне отмечено увеличение плотности распределения иммунопозитивных и негативных клеток, и появление выраженного паттерна миграции клеток.

Результаты иммуномаркирования HuCD и PCNA в интактном теленцефалоне свидетельствуют об интенсивном персистентном нейрогенезе в паллиальной ПВЗ молоди симы. При механической травме распространение нейрогенной активности характерно и для более глубоких слоев паренхимы. Основными источниками новых нейронов в процессе репаративного нейрогенеза являются нейрогенные ниши.

Работа выполнена при финансовой поддержке гранта Президента РФ (МД 4318.2015.04) и Программы фундаментальных исследований ДВО РАН “Дальний Восток” (проект № 15-I-6-116).

СПИСОК ЛИТЕРАТУРЫ

Артюхин Е.Н. Осетровые (экология, географическое распространение и филогения). СПб.: Изд-во СПбГУ, 2008.

Меркулов Г.А. Курс патологогистологической техники. Л.: Медицина, 1969.

Пущина Е.В., Флейшман М.Ю., Тимошин С.С. Пролиферативные зоны мозга молоди амурского осетра *Acipencer sherenkii*. Взаимоотношение с нейромерами и миграцией вторичных матричных зон // Онтогенез. 2007. Т. 38. С. 345–354.

Пущина Е.В., Обухов Д.К., Вараксин А.А. Нейрохимические маркеры клеток перивентрикулярной зоны мозга симы *Oncorhynchus masou* (Salmonidae) // Онтогенез. 2012. Т. 43. С. 35–48.

Савельев С.В. Сравнительная анатомия нервной системы позвоночных. М.: ГЕОТАР-МЕД, 2001.

Adolf B., Chapouton P., Lam C.S., Topp S., Tannhauser B., Strahle U., Gotz M., Bally-Cuif L. Conserved and acquired features of adult neurogenesis in the zebrafish telencephalon // Dev. Biol. 2006. V. 295. P. 278–293.

Ayari B., Hachimi K.H., Yanicostas C., Landoulsi A., Soussi-Yanicostas N. Prokineticin 2 expression is associated with neural repair of injured adult zebrafish telencephalon // J. Neurotrauma. 2010. V. 27. P. 959–972.

Berninger B., Hack M.A., Gotz M. Neural stem cells: on where they hide, in which disguise, and how we may lure them out // Handb. Exp. Pharmacol. 2006. V. 174. P. 319–360.

Candal E., Anadon R., Bourrat F., Rodriguez-Moldes I. Cell proliferation in the developing and adult hindbrain and midbrain of trout and medaka (teleosts): a segmental approach // Brain Res. Dev. Brain Res. 2005. V. 160. P. 157–175.

Chojnacki A.K., Mak G.K., Weiss S. Identity crisis for adult periventricular neural stem cells: subventricular zone astrocytes, ependymal cells or both? // Nat. Rev. Neurosci. 2009. V. 10. P. 153–163.

Dirian L., Galant S., Coolen M., Chen W., Bedu S., Houart C., Bally-Cuif L., Foucher I. Spatial regionalization and heterochrony in the formation of adult pallial neural stem cells // Dev. Cell. 2014. V. 30. P. 123–136.

Edelmann K., Glashauser L., Sprungala S., Hesl B., Fritschle M., Ninkovic J., Godinho L., Chapouton P. Increased radial glia quiescence, decreased reactivation upon injury and unaltered neuroblast behavior underlie decreased neurogenesis in the aging zebrafish telencephalon // J. Comp. Neurol. 2013. V. 521. P. 3099–3115.

Ganz J., Kaslin J., Hochmann S. Heterogeneity and Fgf dependence of adult neural progenitors in the zebrafish telencephalon // Glia. 2010. V. 58. P. 1345–1363.

Grandel H., Kaslin J., Ganz J., Wenzel I., Brand M. Neural stem cells and neurogenesis in the adult zebrafish brain: origin, proliferation dynamics, migration and cell fate // Dev. Biol. 2006. V. 295. P. 263–277.

Hinsch K., Zupanc G. K. Isolation, cultivation, and differentiation of neural stem cells from adult fish brain // J. Neurosci. Methods. 2006. V. 158. P. 75–88.

Hutton C., Dery N., Rosa E. et al. Mitigating the effects of stress on the hippocampus with diet and exercise // Abstr. Intern. Confer. Adult Neurogenesis: Evolution, Regulation and Function. Dresden, Germany, 2015. Abstr. 23.

Kaneko N., Sawamoto K. Adult neurogenesis and its alteration under pathological conditions // Neurosci. Res. 2009. V. 63. P. 155–164.

Kaslin J., Ganz J., Brand M. Proliferation, neurogenesis and regeneration in the non-mammalian vertebrate brain // Philos. Trans. R. Soc. Lond. B. Biol. Sci. 2008. V. 363. P. 101–122.

Kempermann G. Adult neurogenesis // Neuroscience in the 21st Century / Ed. Pfaff D.W. New York, 2013. P. 161–178.

Kempermann G. Adult Neurogenesis 2 – Stem Cells and Neuronal Development in the Adult Brain. Oxford Univ. Press. New York, 2011.

Kishimoto N., Alfaro-Cervelloc C., Shimizu K., Asakawa K., Urasaki A., Nonaka S., Kawakami K., Garcia-Verdugo J.M., Sawamoto K. Migration of neuronal precursors from the telencephalic ventricular zone into the olfactory bulb in adult zebrafish // J. Comp. Neurol. 2011. V. 519. P. 3549–3565.

Kishimoto N., Shimizu K., Sawamoto K. Neuronal regeneration in a zebrafish model of adult brain injury // Dis. Model. Mech. 2012. V. 5. P. 200–209.

Kroehne V., Freudenreich D., Hans S., Kaslin J., Brand M. Regeneration of the adult zebrafish brain from neurogenic radial glia-type progenitors // Development. 2011. V. 138. P. 4831–4841.

Lam C.S., Marz M., Strahle U. GFAP and nestin reporter lines reveal characteristics of neural progenitors in the adult zebrafish brain // Dev. Dyn. 2009. V. 238. P. 475–486.

Lema S.C., Hodges M.J., Marchetti M.P., Nevitt G.A. Proliferation zones in the salmon telencephalon and evidence for environmental influence on proliferation rate // Comp. Biochem. Physiol. 2005. V. 141A. P. 327–335.

Lindsey B.W., Darabie A., Tropepe V. The cellular composition of neurogenic periventricular zones in the adult zebrafish forebrain // J. Comp. Neurol. 2007. V. 520. P. 2275–2316.

Lindsey B.W., Donato S., Kaslin J., Tropepe V. Sensory-specific modulation of adult neurogenesis in sensory structures is associated with the type of stem cell present in the neurogenic niche of the zebrafish brain // Eur. J. Neurosci. 2014. V. 40. P. 3591–3607.

März M., Chapouton P., Diotel N., Vaillant C., Hesl B., Takamiya M., Lam C.S., Kah O., Bally-Cuif L., Strahle U. Heterogeneity in progenitor cell subtypes in the ventricular zone of the zebrafish adult telencephalon // Glia. 2010. V. 58. P. 870–888.

Mueller T., Donga Z., Berberoglua M.A., Guo S. The dorsal pallium in zebrafish, *Danio rerio* (Cyprinidae, Teleostei) // Brain Res. 2011. V. 1381. P. 95–105.

Mueller T., Wullimann M.F. An evolutionary interpretation of teleostean forebrain anatomy // Brain Behav. Evol. 2009. V. 74. P. 30–42.

Muller T., Wullimann M. Anatomy of neurogenesis in the early zebrafish brain // Develop. Brain Res. 2003. V. 140. P. 137–155.

Pushchina E.V., Varaksin A.A., Obukhov D.K. Reparative neurogenesis in the brain and changes in the optic nerve of adult trout *Oncorhynchus mykiss* after mechanical damage of the eye // Rus. J. Dev. Biol. 2016. V. 47. P. 11–32.

Rothenaigner I., Krecsmarik M., Hayes J.A., Bahn B., Lepier A., Fortin G., Gotz M., Jagasia R., Bally-Cuif L. Clonal analysis by distinct viral vectors identifies bona fide neural stem cells in the adult zebrafish telencephalon and characterizes their division properties and fate // Development. 2011. V. 138. P. 1459–1469.

Stocum D.L. Regenerative Biology and Medicine. Acad. Press, Burlington, 2006.

Tozzini E.T., Baumgart M., Battistoni G., Cellerino A. Adult neurogenesis in the short-lived teleost *Nothobranchius furzeri*: localization of neurogenic niches, molecular characterization and effects of aging // Aging Cell. 2012. V. 11. P. 241–251.

Vriz S., Lemaitre J.M., Leibovici M. et al. Comparative analysis of the intracellular localization of c-Myc, c-Fos, and replicative proteins during cell cycle progression // Mol. Cell. Biol. 1992. V. 12. P. 3548–3555.

Waseem N.H., Lane D.P. Monoclonal antibody analysis of the proliferating cell nuclear antigen (PCNA). Structural conservation and the detection of a nucleolar form // J. Cell Sci. 1990. V. 96. (Pt. 1). P. 121–129.

Wullimann M.F., Muller T. Teleostean and mammalian forebrains contrasted: evidence from genes to behavior // J. Comp. Neurol. 2004. V. 475. P. 143–162.

Wullimann M., Puelles L. Postembrionic neural proliferation in the zebrafish forebrain and its relationship to prosomeric domains // Anat. Embryol. 1999. V. 329. P. 329–348.

Zupanc G.K. Adult neurogenesis and neuronal regeneration in the central nervous system of teleost fish // Brain Behav. Evol. 2001. V. 58. P. 250–275.

Zupanc G.K., Kompass K.S., Horschke I., Ott R., Schwarz H. Apoptosis after injuries in the cerebellum of adult teleost fish // Exp. Neurol. 1998. V. 152. P. 221–230.

Zupanc G.K., Sîrbulescu R.F. Teleost fish as a model system to study successful regeneration of the central nervous system // Curr. Top. Microbiol. Immunol. 2013. V. 367. P. 193–233.

Persistent and Restorative Neurogenesis in the Juvenile Masu Salmon *Oncorhynchus masou* Telencephalon after Mechanical Injury

E. V. Pushchina[1, *], E. I. Zharikova[2], and A. A. Varaksin[1]

[1]*Zhirmunsky Institute of Marine Biology, Far Eastern Branch, Russian Academy of Sciences, Vladivostok, 690041 Russia*

[2]*Far Eastern Federal University, Vladivostok, 690025 Russia*

**e-mail: puschina@mail.ru*

Received December 16, 2015; in final form, November 7, 2016

A superficially located periventricular proliferative area with PCNA-immunopositive (PCNA+) cells, which corresponds to the pallial periventricular zone (PVZ) of other fish species, including its dorsal, lateral, and medial compartments, is discovered in the telencephalon of the juvenile masu salmon *Oncorhynchus masou*. The PCNA+ cells are also identified in the parenchyma of the masu salmon intact brain, and their maximum concentration is observed in the medial zone. After a mechanical injury, the zones of induced neurogenesis—neurogenic niches and sites of secondary neurogenesis surrounded by radial glial fibers—appear in the masu salmon telencephalon. The PVZ of the juvenile masu salmon pallium contains clusters of undifferentiated HuCD-immunopositive (HuCD+) neurons. A change in the HuCD+ cell topography is observed in the mechanically injured masu salmon telencephalon, namely, neurogenic niches in the lateral zone and an increase in the cell distribution density and cell migration patterns in the medial zone. A high level of persistent neurogenesis is characteristic of the juvenile masu salmon brain.

Keywords: restorative neurogenesis, pallium proliferative area of the telencephalon, persistent neurogenesis, proliferating cell nuclear antigen, HuCD protein, masu salmon, neurogenic niche, secondary neurogenesis zone, radial glia